

El bosque no te deja ver el árbol

Roberto Barriaes Villa, Felicitas Catalán Adivinación, Inés Möller Bustinza, Víctor Rodríguez Blanco y Gerardo Casares García

Sección de Cardiología. Hospital San Agustín. Avilés.

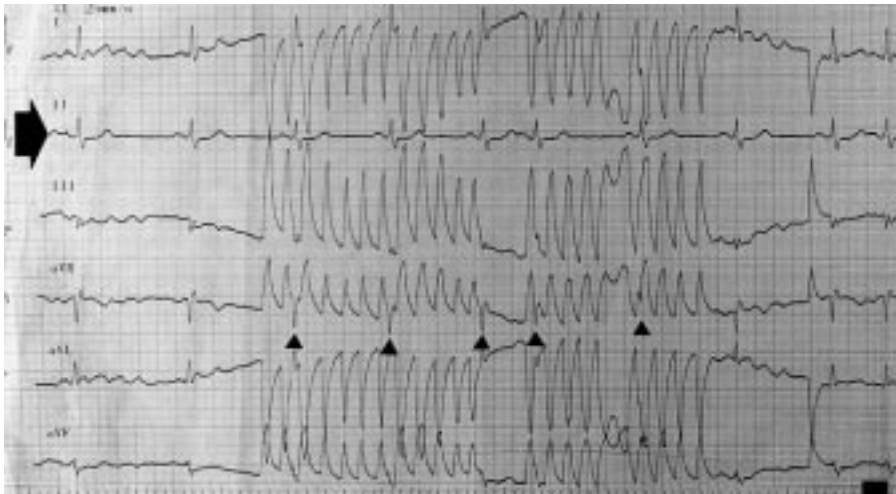


Fig. 1. Electrocardiograma de 6 derivaciones. Se observan complejos QRS anchos («bosque») que simulan una taquicardia ventricular. La flecha negra de la izquierda señala la derivación DII («árbol»). Las cabezas de flecha nos indican los complejos QRS que pueden observarse «dentro» del artefacto, siguiendo la normal cadencia del ciclo sinusal.

Varón de 81 años que acudió al hospital tras haber sufrido una pérdida de conciencia de algunos segundos de duración.

El paciente era hipertenso, había sufrido un accidente cerebrovascular capsular izquierdo 9 años antes y hacía un año que había sido diagnosticado de parkinsonismo vascular. Llegó al servicio de urgencias consciente, hemodinámicamente estable, con una frecuencia cardíaca de 90 lat/min y una presión arterial de 160/90 mmHg. Durante la realización de un electrocardiograma, y con el paciente totalmente asintomático, se objetivaron complejos QRS anchos compatibles con una taquicardia ventricular. Se administró un bolo de 80 mg de lidocaína con posterior perfusión continua. Acto seguido, el paciente fue monitorizado, sin que volviera a presentar la arritmia registrada en el

electrocardiograma. Fue trasladado a la sección de cardiología con el diagnóstico de síncope posiblemente relacionado con taquicardia ventricular.

En la figura 1, la flecha de la izquierda indica la línea isoeletrica en la derivación DII. Los complejos QRS (cabezas de flecha) pueden verse «dentro» del artefacto, siguiendo la normal cadencia del ciclo sinusal. El «bosque» de los complejos QRS no nos deja ver el «árbol», que es la derivación DII. La alteración electrocardiográfica fue considerada un artefacto y el paciente fue trasladado a la sección de neurología.

El movimiento del cuerpo del paciente, en relación con su parkinsonismo, y un mal contacto del electrodo del electrocardiograma con la piel fueron las causas más probables de este artefacto que simulaba una taquicardia ventricular¹.

Correspondencia: Dr. R. Barriaes Villa.
Servicio de Cardiología.
Complejo Hospitalario de Pontevedra. Montecelo. Mourente. Pontevedra.
Correo electrónico: vbarriaes@inicia.es

(Rev Esp Cardiol 2001; 54: 790)

BIBLIOGRAFÍA

1. Knight BP, Pelosi F, Michaud GF, Strickberger SA, Morady F. Clinical consequences of electrocardiographic artifact mimicking ventricular tachycardia. N Engl J Med 1999; 341: 1270-1274.