

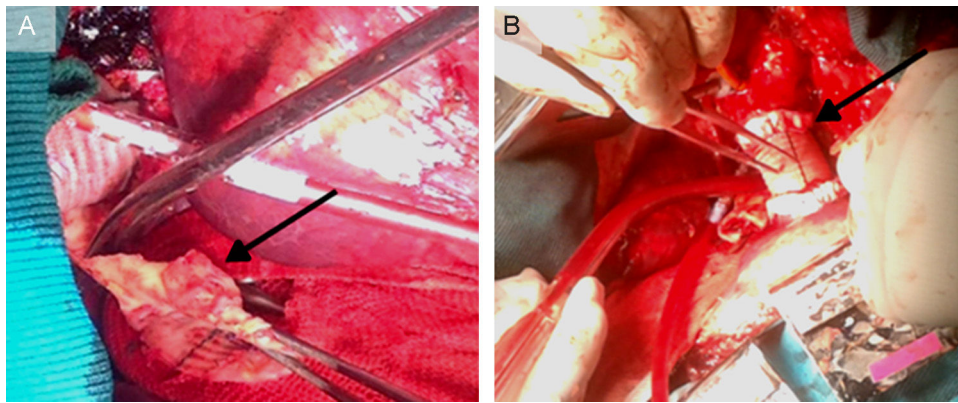Figura 2. A: observaciones operatorias; se aprecia el parche de dacrón, un segmento de la pared aórtica a nivel de la dehiscencia de la línea de sutura y el tejido inflamatorio periaórtico (flecha). B: la reparación quirúrgica; reconstrucción de la aorta descendente con un injerto de tubo de dacrón (flecha), con refuerzo de la línea de sutura mediante tiras de teflón. Se evidencia también claramente el lugar de la canulación del cayado aórtico.

La coartación de aorta constituye aproximadamente un 5% del total de malformaciones cardíacas congénitas, con una incidencia de 0,2-0,6 cada 1.000 nacidos vivos². Para los pacientes jóvenes está indicada la corrección quirúrgica, para la cual se han propuesto muchas técnicas. La aortoplastia con parche de dacrón longitudinal del segmento de aorta que presenta la constricción es la preferida por muchos cirujanos, ya que puede permitir un crecimiento posterior de la pared aórtica y reduce el número de colaterales que es preciso ligar. Se han descrito varias complicaciones posoperatorias, como reestenosis, aneurisma y pseudoaneurisma, que con frecuencia aparecen muchos años después de la intervención³.

El aneurisma y el pseudoaneurisma pueden darse en hasta un 10% de los pacientes tras una media > 12 años tras la operación⁴.

En nuestra paciente, la dehiscencia de la línea de sutura del parche aórtico de dacrón era evidente y estaba claro que había generado el pseudoaneurisma, formado por material trombótico rodeado de tejido fibroso e inflamatorio. La expansión progresiva de un pseudoaneurisma, principalmente en pacientes de edad avanzada, puede comprimir y erosionar el parénquima pulmonar y dar lugar, como en el caso de nuestra paciente, a una fístula aortopulmonar.

Como ya se había observado⁵, este caso confirma que la lipotimia súbita, la hemoptisis y la anemia pueden ser signos clínicos que indiquen una fístula aortopulmonar en pacientes a los que se haya reparado una coartación de aorta incluso muchas décadas antes. Después de una aortoplastia por coartación, se recomienda un seguimiento de por vida.

Giovanni Alfonso Chiariello*, Piergiorgio Bruno, Andrea Mazza, Marco Luciani, Franco Glieca y Massimo Massetti

Cardiovascular Sciences Department, Catholic University of The Sacred Heart, Agostino Gemelli Policlinic, Roma, Italia

*Autor para correspondencia:

Correo electrónico: gio.chiariello88@tiscali.it (G.A. Chiariello).

On-line el 19 de septiembre de 2016

BIBLIOGRAFÍA

1. Reul Jr GJ, Kabbani SS, Sandiford FM, Wukasch DC, Cooley DA. Repair of coarctation of the thoracic aorta by patch graft aortoplasty. *J Thorac Cardiovasc Surg.* 1974;68:696-704.
2. Lemaire A, Cuttone F, Desgùe J, et al. Late complication after repair of aortic coarctation. *Asian Cardiovasc Thorac Ann.* 2015;23:423-429.
3. Brown ML, Burkhardt HM, Connolly HM, Dearani JA, Hagler DJ, Schaff HV. Late outcomes of reintervention on the descending aorta after repair of aortic coarctation. *Circulation.* 2010;122:81-84.
4. Von Kodolitsch Y, Aydin MA, Koschyk DH, et al. Predictors of aneurysmal formation after surgical correction of aortic coarctation. *J Am Coll Cardiol.* 2002;39:617-624.
5. Algaba Calderón A, Jara Chinarro B, Abad Fernández A, Isidoro Navarrete O, Ramos Martos A, Juretschke Moragues MA. Recurrent hemoptysis secondary to an aorto-bronchial fistula. *Arch Bronconeumol.* 2005;41:352-354.

<http://dx.doi.org/10.1016/j.recesp.2016.06.014>
0300-8932/

© 2016 Sociedad Española de Cardiología. Publicado por Elsevier España, S.L.U. Todos los derechos reservados.

Eficacia y seguridad del cierre percutáneo de orejuela izquierda en pacientes con hemorragia intracranial



Safety and Effectiveness of Percutaneous Closure of Left Atrial Appendage in Patients With Intracranial Hemorrhage

Sr. Editor:

Los anticoagulantes orales (ACO) son el tratamiento de elección para la prevención de accidentes cerebrovasculares (ACV) isquémicos en pacientes con fibrilación auricular no valvular (FANV)¹. Sin embargo, estos fármacos (incluidos los nuevos ACO) se asocian a incremento del riesgo de complicaciones graves, como la hemorragia intracranial (HIC)². La reintroducción de ACO tras una HIC triplica el riesgo de eventos hemorrágicos³, de ahí que su uso en este contexto esté en gran controversia o incluso se contraindique⁴. Además, la evidencia acerca de la seguridad de los

nuevos ACO tras una HIC es muy escasa⁴. El cierre percutáneo de la orejuela izquierda (OI) es una eficaz alternativa terapéutica a los ACO⁵. Sin embargo, no hay suficientes datos sobre la eficacia y la seguridad de este procedimiento en pacientes que sufren una HIC⁶.

Nuestro objetivo fue evaluar la eficacia y la seguridad del cierre de OI en pacientes con indicación de ACO por FANV y antecedentes de HIC.

Se incluyó en el estudio a todos los pacientes con indicación de ACO por FANV y antecedentes de HIC derivados a nuestra unidad entre junio de 2009 y junio de 2016 para cierre de OI. Se analizaron variables clínicas, ecocardiográficas y relacionadas con el procedimiento. El cierre de OI se realizó con los dispositivos Amplatzer Cardiac Plug y Amulet (St. Jude Medical) y Watchman (Boston Scientific). Tras el procedimiento, se trató a los pacientes, a criterio del operador y en consenso con neurología, con antiagregación o anticoagulación (heparina de bajo peso molecular) durante un mínimo de 45 días. Durante el seguimiento (a los 45 días, a los 6 meses, a los 12 meses y anualmente después) se analizaron las

Tabla 1
Características basales

Variables	
Edad (años)	80 ± 6
Varones	25 (53,2)
CHA₂DS₂-VASC	5 ± 1
HAS-BLED	4 ± 1
FA	
Paroxística	8 (17)
Permanente	39 (83)
Enfermedad coronaria previa	9 (19,2)
EVP	6 (12,8)
IRC	7 (14,9)
FEVI (%)	60 ± 8
Tratamiento al ingreso por HIC	
Acenocumarol	30 (63,9)
INR ≥ 3	18 (60)
Antiagregación	8 (17)
Otros	9 (19,1)
Tipo de HIC	
Intraparenquimatoso	34 (72,3)
Subdural	10 (21,3)
Subaracnoidea	2 (4,3)
Microhemorragias	1 (2,1)
Pronóstico funcional tras la HIC	
Escala Rankin modificada ≤ 2	30 (63,9)
Éxito de procedimiento	45 (95,7)
Tiempo desde HIC a cierre de OI (meses)	8 [3-20]
Cierre precoz (< 3 meses)	11 (23,4)
Cierre diferido (≥ 3 meses)	36 (76,6)
Dispositivos utilizados	
Amplatzer Cardiac Plug	2 (4,3)
Amulet	21 (44,6)
Watchman	24 (51,1)
Complicaciones del procedimiento/intrahospitalarias	2 (4,2)
Taponamiento que precisó pericardiocentesis	1 (2,1)
Embolización del dispositivo que precisó cirugía	1 (2,1)
ACV	0
Muerte	0
Tratamiento al alta	
Adiro + clopidogrel	38 (80,8)
HBPM	2 (4,3)
Adiro	4 (8,5)
Clopidogrel	1 (2,1)

ACV: accidente cerebrovascular; EVP: enfermedad vascular periférica; FA: fibrilación auricular; FEVI: fracción de eyección del ventrículo izquierdo; HBPM: heparina de bajo peso molecular; HIC: hemorragia intracranial; INR: razón internacional normalizada; IRC: insuficiencia renal crónica; OI: orejuela izquierda. Los valores expresan n (%), media ± desviación estándar o mediana [intervalo intercuartílico].

siguientes variables: muerte, ACV isquémico y eventos hemorrágicos. A los 45 días del procedimiento se realizó un ecocardiograma transesofágico de control.

Las variables continuas se presentan como mediana [intervalo intercuartílico] o media ± desviación estándar. Las variables categóricas se representaron como frecuencia y porcentaje. Los valores de $p < 0,05$ se consideraron significativos.

De un total de 174 pacientes sometidos a cierre percutáneo de OI en nuestro centro hasta junio de 2016, la indicación del cierre fue HIC en 47 (27%; 25 varones y 22 mujeres). Las características de la población y del procedimiento se muestran en la [tabla 1](#). La

Tabla 2
Seguimiento

Seguimiento (meses)	28 [15-48]
Muerte relacionada con el dispositivo	0
ACV isquémico	1 (2,2)
Sin secuelas	
Hemorragia cortical (angiopatía amiloide)	1 (2,2)
Tasa anual de eventos	0,86

ACV: accidente cerebrovascular.

Los valores expresan n (%) o mediana [intervalo intercuartílico].

media de edad era 80 ± 6 años; el CHA₂DS₂-VASC y el HAS-BLED medios fueron 5 ± 1 y 4 ± 1 respectivamente. La mayoría de los pacientes (63,9%) estaban en tratamiento con acenocumarol ([tabla 1](#)) cuando sufrieron la HIC. Se consiguió cerrar con éxito la OI en el 95,7% (45/47). Solo 2 pacientes sufrieron complicaciones durante el procedimiento o la hospitalización ([tabla 1](#)). El dispositivo más empleado fue el Watchman (51,1%). El cierre se realizó una mediana de 8 [3-20] meses tras la HIC. En 11 pacientes (23,4%) se realizó antes de los 3 meses (precoz). No se encontraron diferencias significativas entre los grupos de cierre precoz frente al de tardío (> 3 meses).

Tras una mediana de seguimiento de 28 [15-48] meses, 1 paciente sufrió un ACV isquémico (sin secuelas) y otro, una hemorragia cortical secundaria a angiopatía amiloide. Ningún paciente falleció por causas relacionadas con el procedimiento ([tabla 2](#)). En el ecocardiograma transesofágico de control, 1 paciente presentó trombo a nivel de dispositivo (desapareció tras 1 mes de tratamiento con heparina de bajo peso molecular). Ningún paciente falleció por causas relacionadas con el dispositivo.

En este estudio se demuestra la eficacia y la seguridad del cierre de OI en pacientes con indicación de ACO por FANV y antecedentes de HIC. En nuestro conocimiento, es la serie con mayor número de pacientes publicada hasta la fecha. Destaca que, pese a que se incluye nuestra curva de aprendizaje, la tasa de éxito del procedimiento es alta (> 95%) con una tasa de complicaciones baja. Además, el cierre de OI se realizó sin complicaciones en casi el 25% de los pacientes en los primeros 3 meses tras la HIC (precoz), por lo que se demuestra así su seguridad. En el seguimiento, 1 paciente sufrió un ACV isquémico (sin secuelas) a los 3 años, y otro, una hemorragia cortical a los 2 años del procedimiento, secundaria a angiopatía amiloide. Ambos estaban en tratamiento con ácido acetilsalicílico 100 mg/día.

Fahmy et al.⁶ han publicado recientemente una serie de 24 pacientes con FANV y antecedentes de HIC sometidos a cierre de OI, también con una tasa de éxito del procedimiento alta. A diferencia de nuestro trabajo, el tiempo entre la HIC y el cierre fue mayor (30 ± 48 meses) y el tiempo de seguimiento, menor (11,9 ± 13,3 meses).

Aunque se trata de un estudio observacional, unicéntrico y con una muestra de pacientes pequeña, es la serie con mayor número de pacientes publicada hasta el momento.

En conclusión, el cierre percutáneo de OI en pacientes con indicación de anticoagulación crónica por FANV y antecedentes de HIC es seguro y eficaz a medio-largo plazo.

FINANCIACIÓN

Este trabajo se realizó dentro de un programa de intensificación de la actividad investigadora (Gerencia Regional de Salud, Castilla y León, España).

CONFLICTO DE INTERESES

I. Cruz-González es *proctor* para St. Jude Medical y Boston Scientific

Ignacio Cruz-González^{a,◇}, Juan C. Rama-Merchan^{a,b,◇,*},
Sandra Martínez-Peralta^c, Luis López-Mesonero^c,
Javier Rodríguez-Collado^a y Pedro L. Sánchez^a

^aDepartamento de Cardiología, Hospital Universitario de Salamanca, Instituto de Investigación Biomédica de Salamanca (IBSAL), Salamanca, España

^bDepartamento de Cardiología, Complejo Hospitalario de Mérida, Badajoz, España

^cDepartamento de Neurología, Hospital Universitario de Salamanca, Instituto de Investigación Biomédica de Salamanca (IBSAL), Salamanca, España

◇ Ignacio Cruz-González y Juan C. Rama-Merchan han contribuido por igual y deben ser considerados primer autor.

* Autor para correspondencia:

Correo electrónico: ramamerchan@hotmail.com
(J.C. Rama-Merchan).

On-line el 5 de octubre de 2016

BIBLIOGRAFÍA

1. January CT, Wann LS, Alpert JS, et al. 2014 AHA/ACC/HRS guideline for the management of patients with atrial fibrillation: executive summary: a report of the American College of Cardiology/American Heart Association Task Force on practice guidelines and the Heart Rhythm Society. *Circulation*. 2014;130:2071-2104.
2. Grysiewicz R, Gorelick PB. Incidence, mortality, and risk factors for oral anticoagulant-associated intracranial hemorrhage in patients with atrial fibrillation. *J Stroke Cerebrovasc Dis*. 2014;23:2479-2488.
3. Vermeer SE, Algra A, Franke CL, Koudstaal PJ, Rinkel GJ. Long-term prognosis after recovery from primary intracerebral hemorrhage. *Neurology*. 2002;59:205-209.
4. Hemphill 3rd JC, Greenberg SM, Anderson CS, et al. Guidelines for the management of spontaneous intracerebral hemorrhage: a guideline for healthcare professionals from the American Heart Association/American Stroke Association. *Stroke*. 2015;46:2032-2060.
5. Holmes Jr DR, Doshi SK, Kar S, et al. Left atrial appendage closure as an alternative to warfarin for stroke prevention in atrial fibrillation: a patient-level meta-analysis. *J Am Coll Cardiol*. 2015;65:2614-2623.
6. Fahmy P, Spencer R, Tsang M, Gooderham P, Saw J. Left atrial appendage closure for atrial fibrillation is safe and effective after intracranial or intraocular hemorrhage. *Can J Cardiol*. 2016;32:349-354.

<http://dx.doi.org/10.1016/j.recsep.2016.08.021>
0300-8932/

© 2016 Sociedad Española de Cardiología. Publicado por Elsevier España, S.L.U. Todos los derechos reservados.

Selección de lo mejor del año 2016 en valvulopatía aórtica e insuficiencia cardiaca en el paciente anciano



Selection of the Best of 2016 on Aortic Valve Disease and Heart Failure in Elderly Patients

Sr. Editor:

La estenosis aórtica (EA) grave es una enfermedad de mal pronóstico que afecta fundamentalmente a ancianos. La información de la vida real en lo que respecta a su tratamiento y su pronóstico es escasa. Por este motivo son particularmente oportunos los datos del registro IDEAS¹, coordinado por la Sección de Cardiología Geriátrica de la Sociedad Española de Cardiología. Se trata de un registro multicéntrico que incluyó a 726 pacientes consecutivos con EA grave y media de edad de 77 años con 1 año de seguimiento. El tratamiento más frecuente fue el conservador (65%), seguido de la sustitución valvular aórtica (27%) y el implante transcáteter de válvula aórtica (TAVI) (8%), con supervivencias al año del 76, el 95 y el 93% respectivamente (figura). Estos datos confirman la necesidad de intervenir a los pacientes con EA grave sintomática y alertan de que frecuentemente no se realiza. Es importante señalar que, en este registro, las tasas de intervención fueron significativamente más bajas cuando se valoraba a los pacientes en centros que no eran terciarios. Hay que destacar, además, los resultados del estudio PARTNER 2², recientemente publicado. En este estudio se aleatorizó a 2.032 pacientes con EA grave y riesgo quirúrgico intermedio a TAVI (el 76,3% transfemoral, el 23,7% transtorácico) o cirugía valvular aórtica. El evento primario (mortalidad por cualquier causa o ictus incapacitante a los 2 años) fue similar en ambos grupos ($p = 0,001$ para no inferioridad). El 19,3% de los pacientes del grupo de TAVI y el 21,1% del grupo quirúrgico sufrieron un evento primario (grupo TAVI, *hazard ratio* [HR] = 0,89; intervalo de confianza del 95% [IC95%], 0,73-1,09, $p = 0,25$). Si se tiene en cuenta el abordaje, cabe destacar la reducción significativa del evento primario con el acceso transfemoral respecto a la cirugía (HR = 0,79, IC95%, 0,62-1,00; $p = 0,05$), sin diferencias significativas en el abordaje transtorácico. Otras diferencias a favor del TAVI fueron la consecución de una mayor área aórtica y menos insuficiencia renal aguda, hemorragia grave y fibrilación auricular. La cirugía asoció una menor tasa de complicaciones vasculares e insuficiencia aórtica residual. Este estudio justifica una práctica extendida en muchos grupos

españoles, caracterizada por el TAVI en pacientes ancianos con EA y riesgo intermedio.

La importancia de los factores geriátricos como funcionalidad, fragilidad, dependencia y comorbilidad de los ancianos con insuficiencia cardiaca (IC) es bien conocida³. Es de gran interés el trabajo de Vidán et al.⁴, en el que destaca la importancia de detectar la fragilidad de los pacientes ancianos que ingresan por IC pues, además de ser muy prevalente, incluso en pacientes ambulatorios que son independientes, es un predictor independiente de discapacidad y de eventos futuros, como el reingreso y la mortalidad. Datos recientes han permitido incorporar a la lista anterior la desnutrición. Un estudio reciente de Honda et al.⁵ ha demostrado que el estado nutricional es uno de los predictores pronósticos más importantes en pacientes mayores de 65 años con IC aguda. Este trabajo valida y resalta la gran utilidad de un parámetro muy sencillo de obtener, el *Geriatric Nutritional Risk Index*, que ha mostrado mejor valor pronóstico que otros índices nutricionales. Avala, además, la necesidad de incorporar este

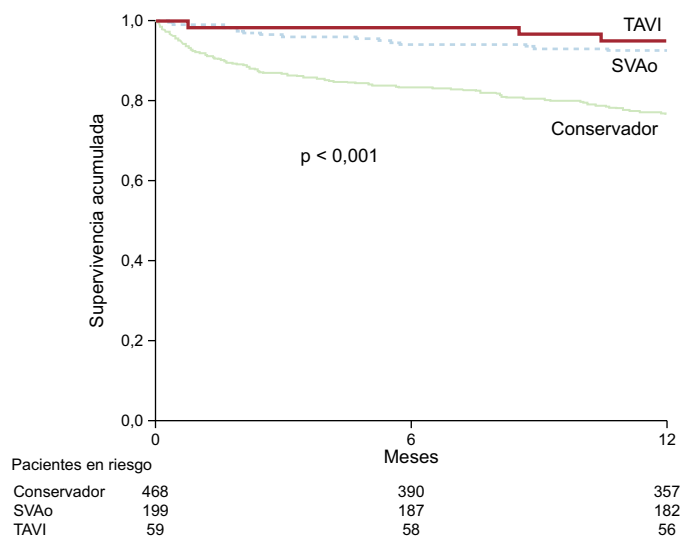


Figura. Supervivencia acumulada en el registro IDEAS¹ en función del tipo de tratamiento realizado: conservador, sustitución valvular aórtica (SVAo) o implante transcáteter de válvula aórtica (TAVI). Adaptado con permiso de González-Saldivar et al.¹.