

Cartas científicas

Efectos de la ivabradina en la frecuencia cardiaca y los parámetros hemodinámicos en un modelo porcino de shock cardiogénico**Effects of Ivabradine on Heart Rate and Hemodynamic Parameters in a Swine Model of Cardiogenic Shock****Sr. Editor:**

El shock cardiogénico (SC) tras el infarto de miocardio conlleva una elevada mortalidad¹, con pocas opciones de tratamiento específico. La administración de catecolaminas puede empeorar la taquicardia relacionada con la disminución de la perfusión tisular, que disminuye la eficiencia ventricular y aumenta el consumo de oxígeno². Los datos preliminares indican que la ivabradina podría ofrecer un beneficio en situaciones de shock y taquicardia exagerada, en probable relación tanto con el menor consumo de oxígeno como con el estrés oxidativo², aunque sus efectos hemodinámicos en este contexto aún se desconocen. Por ello, antes de su aplicación en el terreno clínico, nos proponemos estudiar las posibles variaciones hemodinámicas inducidas con la administración de ivabradina en un modelo porcino de SC tras infarto de miocardio.

Se incluyeron 10 cerdas Yorkshire albinas ($32,8 \pm 2,2$ kg), anestesiadas con propofol y fentanilo, a las que se ocluyó la arteria descendente anterior mediante el inflado de un balón de angioplastia durante 45 min. Se administró noradrenalina, dobutamina y suero salino fisiológico para mantener una situación que simulara el SC tras el infarto, hasta alcanzar una frecuencia cardiaca (FC) tras la reperfusión ≥ 90 lpm y una presión de enclavamiento pulmonar > 18 mmHg. Además, se administró amiodarona con el objetivo de evitar la frecuente aparición de fibrilación ventricular en los modelos porcinos de isquemia aguda, a la misma dosis en ambos grupos de estudio. Los parámetros hemodinámicos se evaluaron a través de catéteres insertados en aorta por vía carotídea y yugular (Swan-Ganz) para monitorizar la presión arterial, la FC, el gasto cardiaco, la presión arterial pulmonar, la presión de enclavamiento pulmonar y la presión venosa central. Tras el desinflado del balón, se estabilizó al animal durante 15 min para su posterior aleatorización abierta a grupo de control ($n = 5$) o grupo de ivabradina ($n = 5$). La ivabradina se administró por vía intravenosa en bolo lento, a una dosis de $0,3$ mg/kg y diluida en agua destilada en una proporción ≥ 12 mg/ml³. El grupo placebo recibió un volumen equivalente de suero salino fisiológico. Se midieron nuevamente los parámetros hemodinámicos ya mencionados a intervalos de 15 min tras la infusión del fármaco/placebo. Los resultados del estudio se expresan en forma de media \pm desviación

estándar. La comparación entre medias se realizó mediante la t de Student para datos independientes en las variables de distribución normal y mediante test exacto de Fisher-Pitman para variables independientes en las variables de distribución no paramétrica.

La administración de ivabradina se asoció a una reducción significativa de la FC (figura 1; reducción absoluta de la FC a los 15 min, mediana [intervalo de confianza]: 21 [21-25] frente a -1 [-5 a 0] lpm; $p = 0,04$), sin modificar la presión arterial, la presión arterial pulmonar o el gasto cardiaco. Se observó un incremento significativo del volumen latido en el grupo de ivabradina (figura 2) (volumen latido a los 15 min, $63,7 \pm 5,7$ frente a $43,7 \pm 7,5$ ml; $p < 0,01$). No obstante, la reducción de la FC no se acompañó de una reducción de la presión de enclavamiento pulmonar y se observó un aumento de la presión venosa central con respecto al grupo de control (figura 1). Las diferencias numéricas registradas en ambos grupos antes de la administración del fármaco objeto del estudio no fueron en ningún caso estadísticamente significativas.

Aunque se observen hallazgos que indican eficacia y seguridad de la ivabradina en la insuficiencia cardiaca aguda tras el infarto^{4,5}, no se conoce bien las consecuencias hemodinámicas de reducir la FC en el SC. Nuestros resultados concuerdan con los obtenidos por Bakkehaug et al.⁶ en un modelo porcino de SC, aunque, a diferencia de nuestro modelo, en el utilizado por esos autores se practicó una esternotomía medial en un modelo más invasivo y menos trasladable a la clínica. Además y no menos importante, en ese estudio no se aleatorizó a los animales, sino que cada animal fue su propio control, lo que no permitiría descartar un efecto de mejoría espontánea que se produce tras inducir isquemia y reperfusión en el infarto.

En conclusión, la ivabradina administrada en un modelo porcino de SC inducido por isquemia/reperfusión puede reducir la FC sin comprometer significativamente el gasto cardiaco, y en consecuencia aumenta el volumen latido. Sin embargo, esta reducción de la FC no parece reducir las presiones de llenado. Antes de la realización de estudios clínicos aleatorizados, consideramos necesario ampliar nuestra observación y en especial poder establecer si esta estrategia farmacológica tiene algún valor en la reducción del estrés oxidativo y daño miocárdico en el shock tras un infarto de miocardio.

FINANCIACIÓN

Este trabajo ha recibido una beca del Proyecto de la Sociedad Española de Cardiología para Investigación Básica en Cardiología 2015.

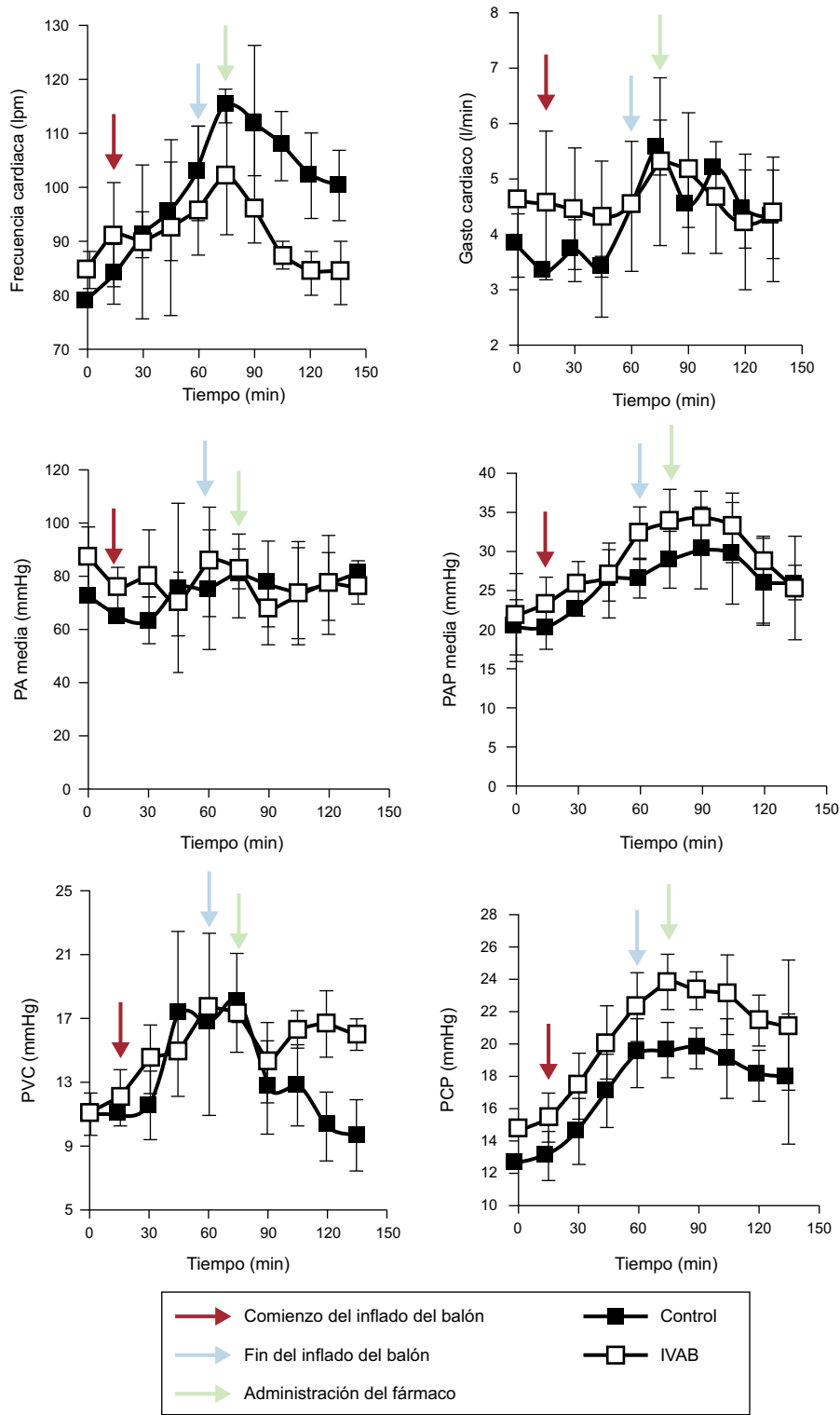


Figura 1. Evolución de los parámetros hemodinámicos en los grupos de ivabradina y de control. Las flechas negras representan el inicio de la oclusión coronaria; las azules, el fin del periodo de oclusión, y las rojas, el inicio de infusión de fármaco o placebo. IVAB: ivabradina; lpm: latidos por minuto; PA: presión arterial; PAP: presión arterial pulmonar; PCP: presión capilar pulmonar; PVC: presión venosa central.

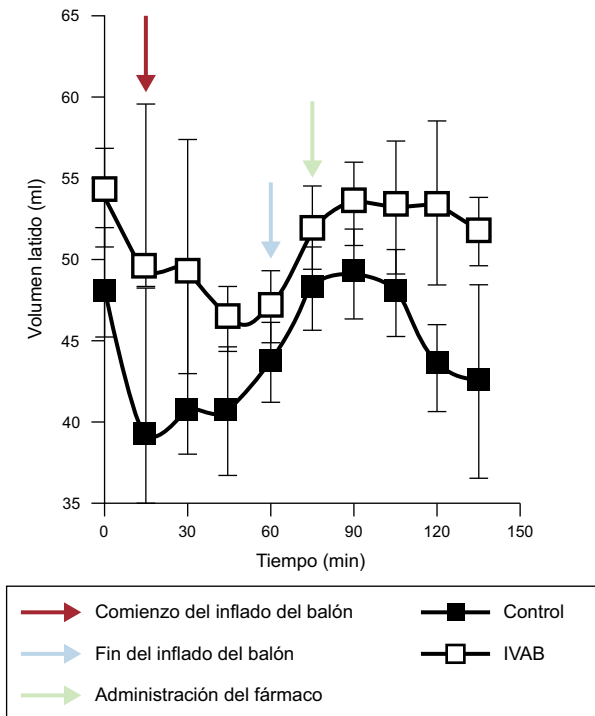


Figura 2. Evolución del volumen latido en los grupos de ivabradina y de control. IVAB: ivabradina.

CONFLICTO DE INTERESES

El laboratorio Servier proporcionó gratuitamente el preparado de ivabradina en polvo para su administración por vía intravenosa.

Marina Pascual Izco^a, Borja Castejón^b, María José Piedras^b, José Luis Zamorano^a, Marcelo Sanmartín^{a,*} y Carlos Zaragoza^b

^aServicio de Cardiología, Hospital Universitario Ramón y Cajal (IRYCIS)-Universidad de Alcalá de Henares, Madrid, España

^bServicio de Cardiología, Unidad de Investigación del Hospital Ramón y Cajal (IRYCIS)-Universidad Francisco de Vitoria, Madrid, España

* Autor para correspondencia:

Correo electrónico: msanfer@me.com (M. Sanmartín).

On-line el 24 de febrero de 2017

BIBLIOGRAFÍA

- Núñez-Gil IJ, Martín-Reyes R, Bardají A, et al. Ischemic heart disease and acute cardiac care 2015: a selection of topical issues. *Rev Esp Cardiol.* 2016;69:408–414.
- Roubille F, Lattuca B, Busseuil D, et al. Is ivabradine suitable to control undesirable tachycardia induced by dobutamine in cardiogenic shock treatment? *Med Hypotheses.* 2013;81:202–206.
- Verrier RL, Silva AFG, Bonatti R, et al. Combined actions of ivabradine and ranolazine reduce ventricular rate during atrial fibrillation. *J Cardiovasc Electrophysiol.* 2015;26:329–335.
- Pascual Izco M, Alonso Salinas G, Sanmartín Fernández M, et al. Clinical experience with ivabradine in acute heart failure. *Cardiology.* 2016;134:372–374.
- Barillà F, Pannarale G, Torremeo C, et al. Ivabradine in patients with ST-elevation myocardial infarction complicated by cardiogenic shock: a preliminary randomized prospective study. *Clin Drug Investig.* 2016;36:849–856.
- Bakkehaug JP, Naesheim T, Torgersen Engstad E, et al. Reversing dobutamine-induced tachycardia using ivabradine increases stroke volume with neutral effect on cardiac energetics in left ventricular post-ischaemia dysfunction. *Acta Physiol.* 2016;218:78–88.

<http://dx.doi.org/10.1016/j.recresp.2016.11.039>

0300-8932/

© 2016 Sociedad Española de Cardiología. Publicado por Elsevier España, S.L.U. Todos los derechos reservados.

Prevención de eventos adversos cardiacos relacionados con el uso de fármacos en pacientes con trastorno mental grave: a propósito de un caso



Prevention of Cardiac Adverse Events Associated With the Use of Drugs in Patients With Severe Mental Illness: Case Report

Sr. Editor:

Los pacientes con trastorno mental grave son una población vulnerable a la aparición de problemas relacionados con los medicamentos debido al alto número de fármacos prescritos y a la existencia de comorbilidades¹. El cuidado de su salud física debe formar parte de su estrategia terapéutica general y debe incluir medidas preventivas para evitar situaciones de riesgo como la aparición de eventos adversos potencialmente mortales, como los asociados al uso de medicamentos que tienen la capacidad de alterar la conducción cardíaca. Es importante que los médicos conozcan los eventos adversos cardiovasculares que pueden presentarse con los fármacos utilizados para enfermedades cardíacas y no cardíacas, así como sus potenciales interacciones².

La alteración de la conducción puede manifestarse como una prolongación adquirida del intervalo QT del electrocardiograma (ECG), cuya causa más frecuente es farmacológica y es además un reconocido factor de riesgo de muerte súbita cardíaca secundaria a arritmias ventriculares tipo *torsade de pointes*³, o como bloqueos en la conducción, como se ha descrito con el litio⁴. El bloqueo completo de la rama izquierda del haz de His (BCRIHH) es un

potencial marcador de enfermedad cardíaca grave, aunque en otros casos no se acompaña de enfermedad estructural reconocible y muestra un patrón característico en el ECG.

Se describe el caso de un varón de 56 años en el que se detectó, gracias a la estrecha vigilancia cardíaca llevada a cabo en el centro, un BCRIHH de nueva aparición que se inició con el tratamiento con formoterol y remitió tras la retirada del fármaco. El protocolo de vigilancia electrocardiográfica aplicado se ha incluido como «Buena Práctica del Sistema Nacional de Salud (SNS)» del año 2015 aprobado en el Consejo Interterritorial del SNS del 13 de abril de 2016⁵.

Se trata de un paciente no hipertenso, sin cardiopatía conocida, diagnosticado de esquizofrenia paranoide, hipotiroidismo y enfermedad pulmonar obstructiva crónica, en tratamiento con clotiapina 40 mg/día, clorpromazina (40 mg/ml) 250 gotas/día, levotiroxina 25 µg/día, omeprazol 20 mg/día, acetilcisteína 600 mg/día, calcio/vitamina D 600 mg/1.000 UI en 1 comprimido/día, y bromuro de ipratropio 18 µg/día. Los controles electrocardiográficos desde el ingreso estuvieron dentro de la normalidad y en el último control eran: ritmo sinusal a 70 lpm, sin bloqueo auriculoventricular ni de rama, y QTc 399 ms.

A los 7 meses del ingreso, inició tratamiento con formoterol 12 µg/día por mal control de su enfermedad pulmonar obstructiva crónica, con mejoría sintomática. A los 7 días de iniciar el tratamiento, se realizó un ECG en el que se detectó BCRIHH de nueva aparición, ritmo sinusal a 70 lpm y QTc 438 ms (figura). El paciente indicó además dolor torácico en reposo de 5 min de duración en varias ocasiones durante los últimos 4 días, por lo que se lo derivó a urgencias del hospital de referencia. Tras