

## Electro-Reto

## ECG de octubre de 2016



## ECG, October 2016

Francisco Buendía Fuentes\* y M. Asunción Hervás Botella

Servicio de Cardiología, Hospital Arnau de Vilanova, Valencia, España

Varón de 58 años, sin antecedentes cardiológicos personales ni familiares y con obesidad (IMC, 35,4) como único factor de riesgo cardiovascular, acudió a su centro de salud por continua molestia en el brazo izquierdo de 48 h de evolución, sin relación con esfuerzos. El paciente no presentaba fiebre ni proceso infeccioso previos. En su centro de salud se realizó ECG (figura) y lo remitieron a urgencias hospitalarias, donde se realizaron ECG seriados que no mostraron ningún cambio. En el hospital se realizó determinación seriada de troponina I ultrasensible, que mostró valores normales. Se completó el estudio básico cardiológico con una ecocardiografía, que mostró buena función sistólica biventricular, sin alteración de contractilidad segmentaria, ausencia de valvulopatía y ausencia de derrame pericárdico.

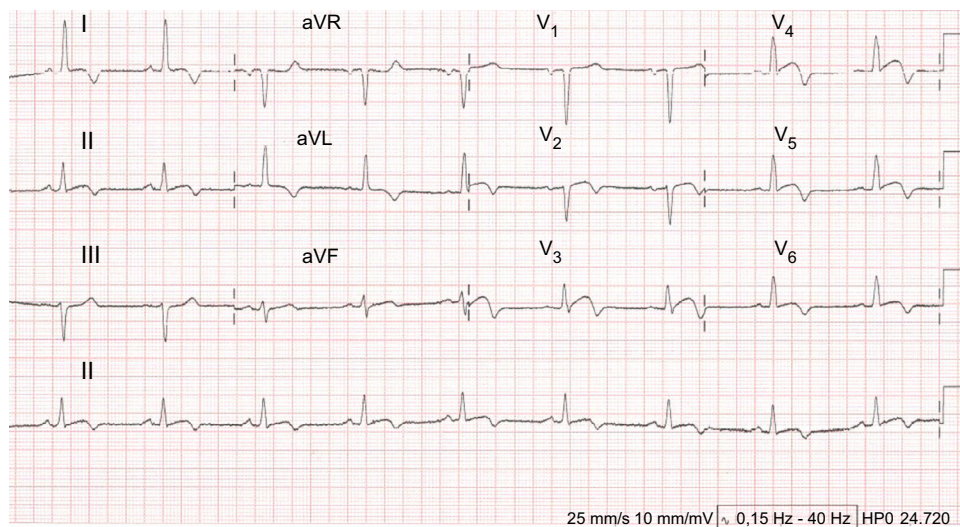


Figura.

¿Qué diagnóstico indica el ECG?

1. Síndrome coronario agudo con elevación del ST.
2. Síndrome coronario agudo sin elevación del ST.
3. Miocardiopatía hipertrófica apical.
4. Pericarditis aguda.

Proponga su resolución a este Electro-Reto en <http://www.revespcardiol.org/es/electroreto/69/10>. La respuesta se publicará en el próximo número (noviembre de 2016). #RetoECG.

\* Autor para correspondencia:  
Correo electrónico: [franciscobuendiafuentes@hotmail.com](mailto:franciscobuendiafuentes@hotmail.com) (F. Buendía Fuentes).

Full English text available from: [www.revespcardiol.org/en](http://www.revespcardiol.org/en)