

Electro-Reto

ECG de mayo de 2015

ECG, May 2015

Pablo García-Pavía

Unidad de Insuficiencia Cardíaca y Cardiopatías Familiares, Servicio de Cardiología, Hospital Universitario Puerta de Hierro, Madrid, España



Una mujer de 53 años, sin factores de riesgo cardiovasculares, consultó por disnea de esfuerzos moderados. No refirió más síntomas. Tenía presión arterial de 130/75 mmHg y no mostraba edemas ni otros signos de congestión. No mostraba lesiones cutáneas ni debilidad muscular, aunque manifestó que le «costaba sudar». Su madre falleció a los 68 años tras un infarto cerebral y un hermano recibió trasplante de riñón con 42 años. A ambos les dijeron que tenían «hipertrofia cardíaca». Una tía materna es hipertensa, tiene una hipertrofia ventricular concéntrica leve y precisó un marcapasos con 60 años. Este es el ECG practicado en consulta (figura). ¿Cuál es su diagnóstico?

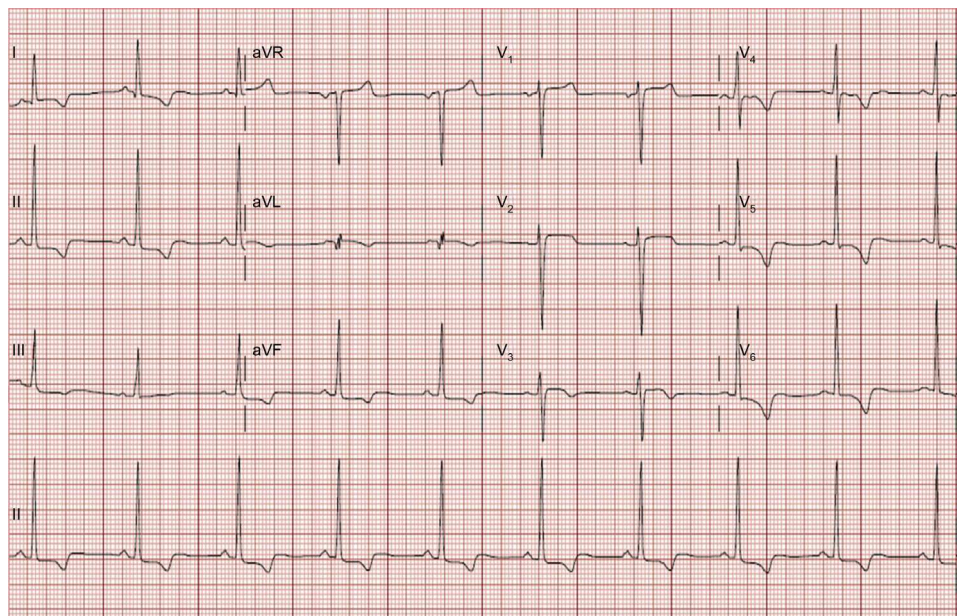


Figura.

Proponga su resolución a este Electro-Reto en <http://www.revespcardiol.org/es/electroreto/68/05>. La respuesta se publicará en el próximo número (junio de 2015). # RetoECG.

Correo electrónico: pablogpavia@yahoo.es

On-line el

Full English text available from: www.revespcardiol.org/en

<http://dx.doi.org/10.1016/j.recesp.2014.08.020>

0300-8932/© 2014 Sociedad Española de Cardiología. Publicado por Elsevier España, S.L.U. Todos los derechos reservados.