

Electro-Reto

ECG de marzo de 2020

ECG, March 2020

Andrea Martínez-Cámara, Cristina Martín-Sierra y Gerard Loughlin*

Unidad de Arritmias, Servicio de Cardiología, Complejo Hospitalario Universitario de Toledo, Toledo, España



Se presenta el caso de un varón de 42 años con diagnóstico previo de miocardiopatía arritmogénica de ventrículo derecho, portador de un desfibrilador automático implantable (DAI) monocameral en prevención primaria. Acude a urgencias por palpitaciones de 1 h de duración, acompañadas de mal estado general. Se realiza el electrocardiograma que se muestra en la [figura 1](#).

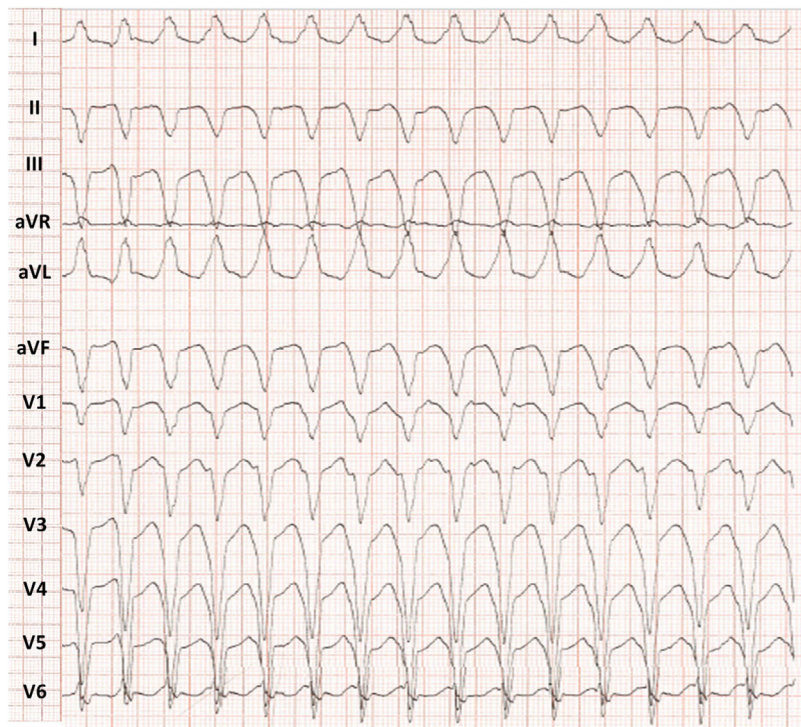


Figura 1.

¿Cuál es el diagnóstico?

1. Taquicardia supraventricular con aberrancia.
2. Taquicardia antidrómica.
3. Taquicardia ventricular con conducción ventriculoauricular.
4. Doble taquicardia.

Proponga su resolución a este Electro-Reto en: <http://www.revespcardiol.org/es/electroreto/73/03>. La respuesta se publicará en el próximo número (abril de 2020). #RetoECG.

* Autor para correspondencia:
Correo electrónico: gerardscotland@hotmail.com (G. Loughlin).