

Electro-Reto

ECG de junio de 2018

ECG, June 2018

Juan Caro-Codón*, Ángel M. Iniesta Manjavacas y Mar Moreno Yangüela

Servicio de Cardiología, Hospital Universitario La Paz, Madrid, España



Una mujer de 50 años, con historia familiar de cardiopatía isquémica y sin otros factores de riesgo, acudió al servicio de urgencias tras un episodio de dolor centrotorácico opresivo de 15 min de duración. No se observaron cambios electrocardiográficos que indicaran isquemia y la seriación de marcadores de daño miocárdico fue negativa. Se realizó un ecocardiograma basal, sin ningún dato de cardiopatía estructural, y posteriormente un ecocardiograma de esfuerzo en cinta sin fin como prueba de detección de isquemia. Dicha prueba fue concluyente, clínica y ecocardiográficamente negativa, por lo que se descartó de forma razonable la presencia de isquemia miocárdica. La figura muestra el ECG obtenido en el minuto 1.30 de la recuperación.

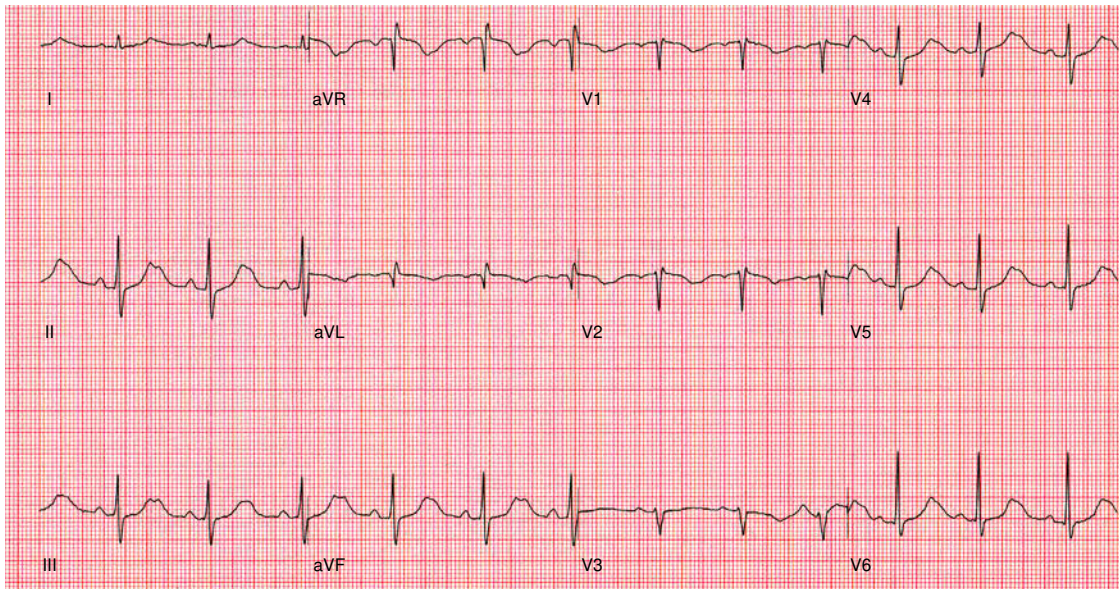


Figura.

Basándose únicamente en este trazado, ¿cuál sería el diagnóstico más probable?

1. Miocardiopatía arritmogénica del ventrículo derecho.
2. Bloqueo auriculoventricular inducido por ejercicio.
3. Síndrome de QT largo tipo 1.
4. Síndrome de QT largo tipo 2.

Proponga su resolución a este Electro-Reto en: <http://www.revespcardiol.org/es/electroreto/71/6>. La respuesta se publicará en el próximo número (julio de 2018). #RetoECG.

* Autor para correspondencia:
Correo electrónico: juancarocd@gmail.com (J. Caro-Codón).

Full English text available from: www.revespcardiol.org/en