

Electro-Reto

ECG de julio de 2016

ECG, July 2016



Pablo Elpidio García-Granja*, Elvis J. Amao Ruiz y Emilio García-Morán

Instituto de Ciencias del Corazón (ICICOR), Hospital Clínico Universitario de Valladolid, Valladolid, España

Se presenta el caso de una mujer de 86 años que acudió a urgencias por síncope y contracciones espontáneas de la extremidad superior izquierda. Como antecedente de interés, destaca implante reciente de marcapasos bicameral por bloqueo auriculoventricular completo paroxístico sintomático por síncope. La [figura 1](#) muestra el electrocardiograma a su llegada a urgencias y la [figura 2](#), la radiografía de tórax.

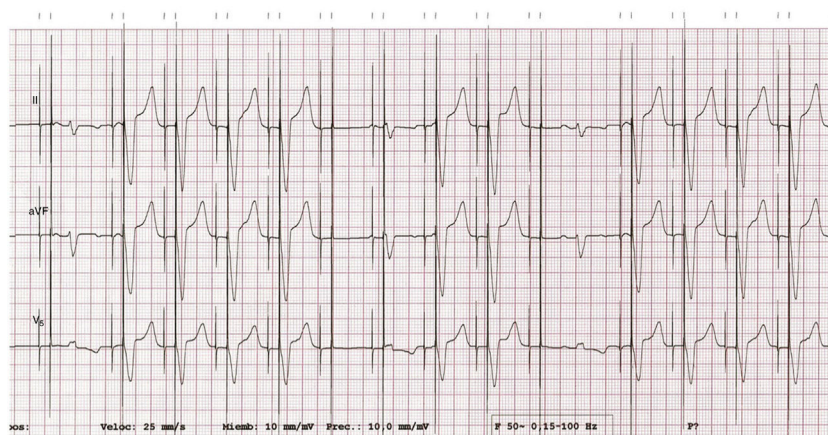


Figura 1.

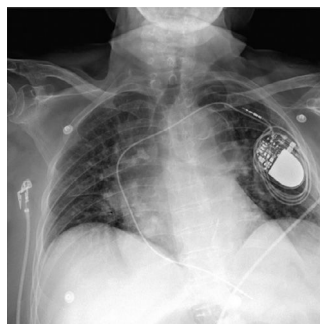


Figura 2.

¿Cuál cree que es el diagnóstico más probable?:

1. Déficit de captura ventricular y déficit de detección y captura auricular por síndrome de *ratchet*.
2. Déficit de captura ventricular y déficit de detección y captura auricular por síndrome de *twiddler*.
3. Déficit de captura ventricular y déficit de detección y captura auricular por síndrome de *reel*.
4. Déficit de captura ventricular por probable alteración iónica. Electrodo auricular no implantado.

Proponga su resolución a este Electro-Reto en <http://www.revespcardiol.org/es/electroreto/69/07> #RetoECG. La respuesta se publicará en el próximo número (agosto de 2016).

* Autor para correspondencia:
Correo electrónico: pabloelpidio88@gmail.com (P.E. García-Granja).