

Electro-Reto

ECG de enero de 2016

ECG, January 2016

Pablo Merás Colunga

Servicio de Cardiología, Hospital Universitario La Paz, Madrid, España



Mujer de 89 años, con antecedentes de hipertensión arterial y enfermedad de Graves, fibrilación auricular paroxística y función ventricular conservada en el último ecocardiograma, acudió a urgencias por palpitaciones, con buena tolerancia hemodinámica. A su llegada se le realizó el ECG 1 (figura 1). Poco después se registró el trazado del ECG 2 (figura 2).

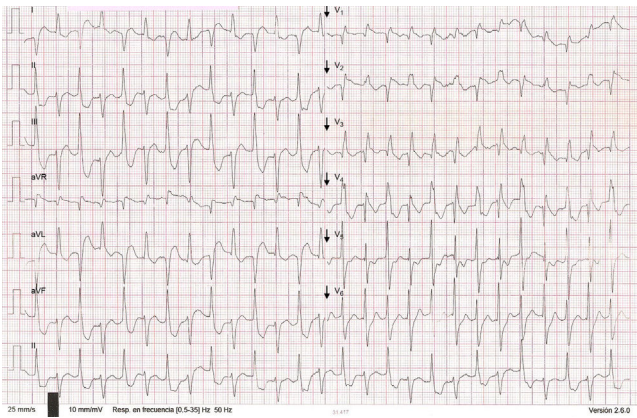


Figura 1.

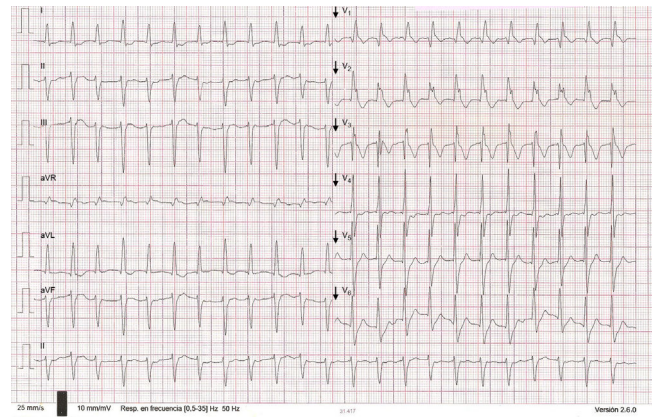


Figura 2.

Proponga su resolución a este Electro-Reto en <http://www.revespcardiol.org/es/electroreto/69/01>. La respuesta se publicará en el próximo número (febrero de 2016). #RetoECG.

Correo electrónico: merascolunga@gmail.com

Full English text available from: www.revespcardiol.org/en

<http://dx.doi.org/10.1016/j.recesp.2015.05.024>

0300-8932/© 2015 Sociedad Española de Cardiología. Publicado por Elsevier España, S.L.U. Todos los derechos reservados.