

Electro-Reto

ECG de enero de 2015

ECG, January 2015

Jorge Toquero Ramos

Servicio de Cardiología, Clínica Puerta de Hierro, Majadahonda, Madrid, España



Paciente de 52 años de edad, portadora de prótesis aórtica desde los 37 años por estenosis aórtica grave sobre válvula bicúspide. Se le desarrolló progresivamente estenosis protésica grave en el seguimiento, sin disfunción ventricular, que requirió reemplazo valvular. En el cuarto día posoperatorio, sufrió un episodio de desconexión del medio con documentación de bloqueo auriculoventricular completo, que persistió de forma paroxística tras más de 7 días de monitorización; finalmente se le implantó un marcapasos bicameral. Al tercer día tras el implante del dispositivo y comprobado su normal funcionamiento, se le realizó un ECG (figura 1, ECG en taquicardia; figura 2, ECG preoperatorio), con clínica de palpitaciones como único síntoma. ¿Cuál es su diagnóstico?

Proponga su resolución a este Electro-Reto en <http://www.revespcardiol.org/es/electroreto/68/01>. La respuesta se publicará en el próximo número (febrero de 2015) #ECG-RETO.

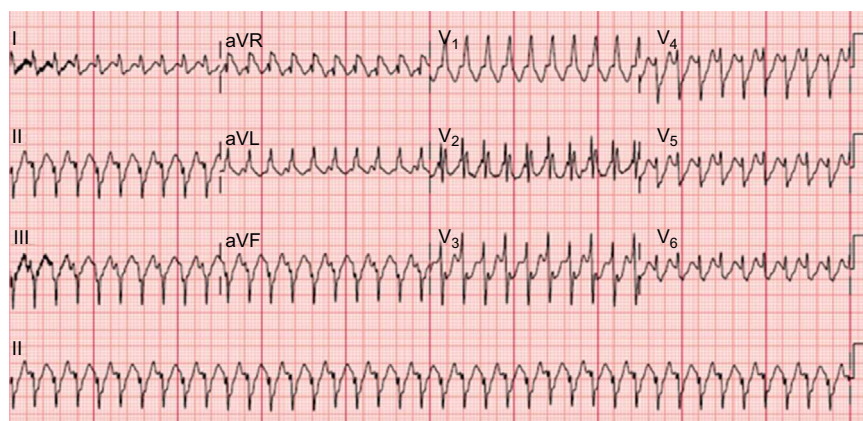


Figura 1.

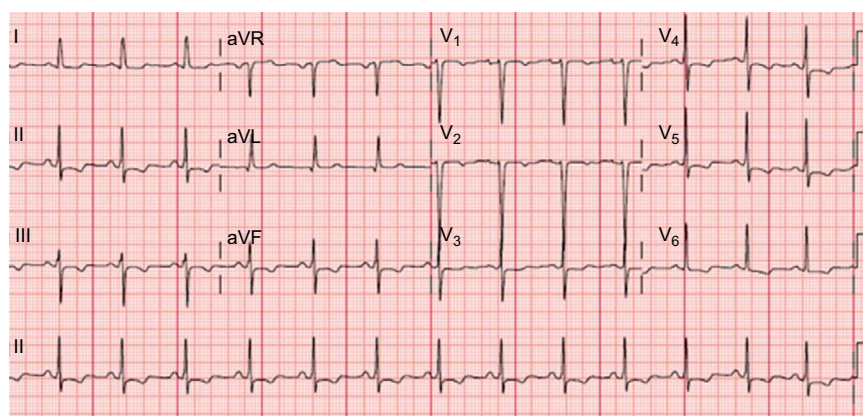


Figura 2.

Correo electrónico: jorgetoquero@secardiologia.es

Full English text available from: www.revespcardiol.org/en

<http://dx.doi.org/10.1016/j.recesp.2014.06.023>

0300-8932/© 2014 Sociedad Española de Cardiología. Publicado por Elsevier España, S.L.U. Todos los derechos reservados.