

Electro-Reto

ECG de agosto de 2017

ECG, August 2017

Javier Higuera*, Julián Palacios-Rubio y Carmen Olmos

Instituto Cardiovascular, Hospital Clínico San Carlos, Universidad Complutense, Madrid, España



Paciente de 76 años, con síncope de repetición de perfil vasovagal y con prueba de mesa basculante positiva mixta. Se le implantó un marcapasos en modo AAIR<->DDDR, con frecuencias mínima y máxima de 60 y 130 lpm, intervalo AV estimulado de 150 ms, con algoritmo de respuesta a caídas bruscas de la frecuencia. Tras el implante había estado bien una temporada, pero vuelve a la consulta por un nuevo síncope. En el Holter se documenta la siguiente imagen (figura).

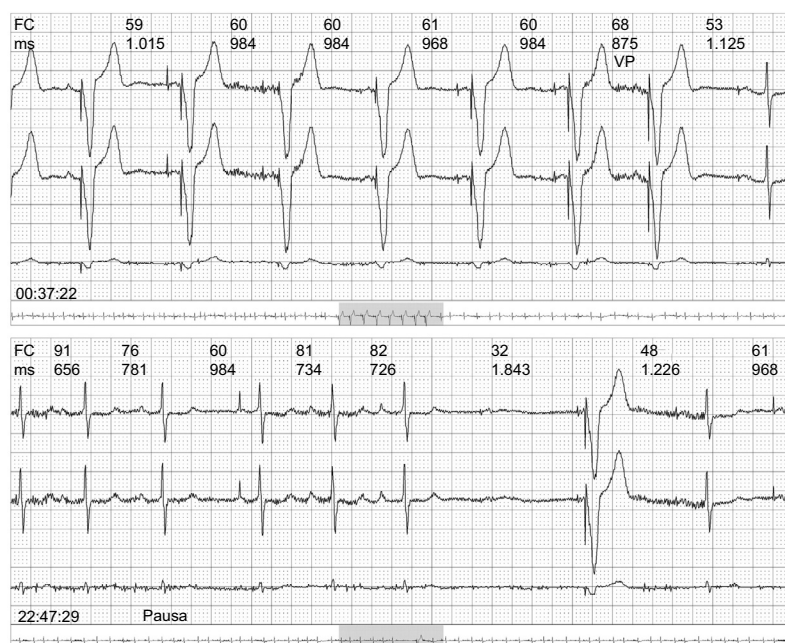


Figura.

¿Cuáles son el diagnóstico y la actitud más adecuados?

1. El síncope está en relación con el fallo de captura ventricular porque el cable del marcapasos se ha movido. Se debe enviar urgentemente al hospital.
2. Probablemente el síncope no tenga relación, pero presenta fallos de captura ventricular, por lo que debe revisarse.
3. Probablemente el síncope no tenga relación, pero presenta fallos de captura auricular, por lo que debe revisarse.
4. El marcapasos funciona correctamente.

Proponga su resolución a este Electro-Reto en: <http://www.revespcardiol.org/es/electroreto/70/8>. La respuesta se publicará en el próximo número (septiembre de 2017). #RetoECG.

* Autor para correspondencia:
Correo electrónico: javierhnb@yahoo.es (J. Higuera).

Full English text available from: www.revespcardiol.org/en