

Electro-Reto

ECG de abril de 2020

ECG, April 2020

Sara Lozano Jiménez*, Jorge Toquero Ramos y Xabier Cía Mendioroz

Servicio de Cardiología, Hospital Universitario Puerta de Hierro, Majadahonda, Madrid, España



Mujer de 53 años, con cardiopatía congénita tipo canal auriculoventricular parcial intervenida en la infancia. Por insuficiencia mitral grave sintomática, se sustituye la válvula mitral por una prótesis metálica. En el posoperatorio presenta un bloqueo auriculoventricular completo. Ante la persistencia tras 6 días desde la intervención, se decide implantar un marcapasos bicameral, programado inicialmente en modo DDDR a frecuencia mínima de 60 lpm.

Inmediatamente después del implante se avisa a la Unidad de Arritmias por ritmo estimulado a 45 lpm, con el siguiente registro ECG (figura 1):

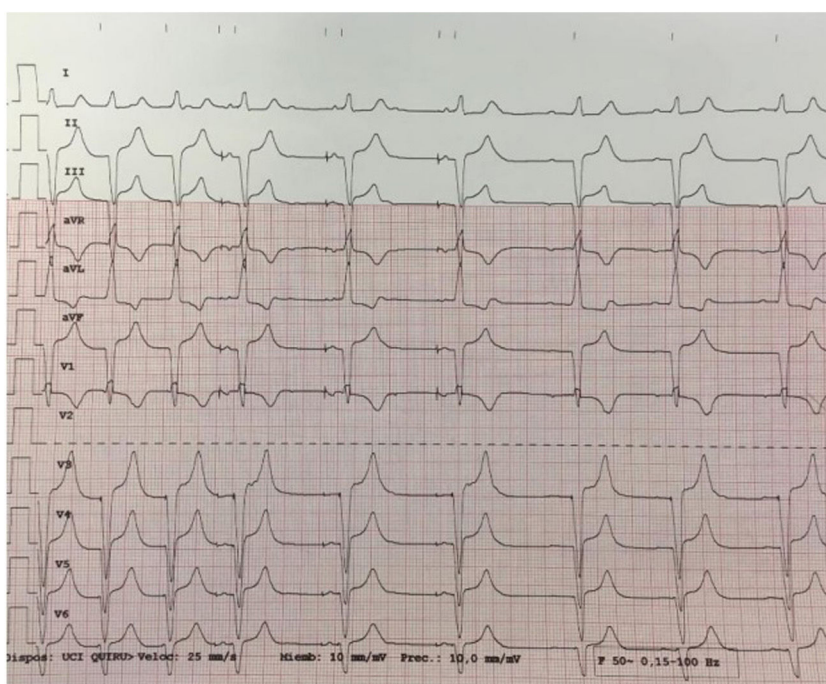


Figura 1.

¿Cuál considera el diagnóstico más probable?

1. Sobresensado de onda T.
2. Cambio de modo a DDI por detección de taquiarritmia auricular.
3. Comportamiento de Wenckebach al superar la frecuencia máxima de seguimiento.
4. Taquicardia sinusal con estimulación ventricular 2:1 por detección auricular en el periodo refractario auricular posventricular.

Proponga su resolución a este Electro-Reto en: <http://www.revespcardiol.org/es/electroreto/73/04>. La respuesta se publicará en el próximo número (mayo de 2020). #RetoECG.

* Autor para correspondencia:
Correo electrónico: sara12s@hotmail.com (S. Lozano Jiménez).