

Cartas al Editor

Dolor torácico atípico y hemoptisis 27 años después de cirugía de coartación aórtica: fístula aortobronquial, manejo y tratamiento endovascular***Atypical Chest Pain and Hemoptysis 27 Years After Aortic Coarctation Surgery: Aortobronchial Fistula, Management and Endovascular Treatment*****Sra. Editora:**

La fístula aortobronquial (FAB) es una complicación rara, tardía y habitualmente catastrófica que debe sospecharse siempre en los pacientes intervenidos quirúrgicamente sobre la aorta torácica descendente. Suele presentarse como dolor torácico atípico y evolucionar con hemoptisis masiva y muerte por exanguinación si no se procede a una intervención quirúrgica emergente.

Presentamos el caso clínico de un varón de 39 años de edad, que presenta como único antecedente el haber sido intervenido de coartación aórtica mediante la técnica de reparación con parche de ampliación hace 27 años. Tras presentar intenso dolor torácico atípico de varios días de evolución acude a nuestro centro por empeoramiento de su estado y aparición de hemoptisis superior a los 600 ml de sangre. Dados los antecedentes de cirugía aórtica previa sin otros factores de riesgo, se solicitó una angiografía computarizada (angio-TC) con contraste de urgencia. Esta objetivó un aneurisma verdadero de 71 × 71 mm de diámetro, 11 mm distal a la salida de la subclavia izquierda, confirmado con aortografía (fig. 1), por lo que se decidió realizar una intervención quirúrgica emergente vía endovascular.

Mediante disección de arteria femoral común izquierda, se implantó una endoprótesis aórtica torácica Medtronic Valiant

(Medtronic, Santa Monica, California, Estados Unidos) de 26 × 26 × 150 mm, distal a la salida de la subclavia izquierda, excluyendo el aneurisma. Al tercer día postoperatorio, se realizó una angio-TC de control, que objetivó endofuga tipo IA proximal. Se decidió reintervenir realizando un *bypass* carótido-subclavio izquierdo para ocluir el *ostium* de la arteria subclavia izquierda y mejorar el sellado, más implante de nueva endoprótesis Medtronic Valiant de 28 × 28 × 100 mm, comprobándose la ausencia de endofugas por angio-TC de control a las 72 h (fig. 2). Se completó un tratamiento antibiótico de mantenimiento con levofloxacino durante 6 meses. Pasado 1 año, se encuentra asintomático.

La FAB postoperatoria es una rara y seria complicación tardía, potencialmente mortal, de las operaciones de la aorta torácica, que puede producirse desde las 3 semanas hasta pasados 25 años de la cirugía primaria¹. Su diagnóstico de sospecha es fundamental, dada la inespecificidad de las pruebas diagnósticas ordinarias^{2,3}. La radiografía de tórax suele ser normal o mostrar imágenes no concluyentes. La angio-TC de alta resolución y la aortografía suelen identificar el aneurisma o pseudoaneurisma, pero es usual que no logren descubrir la fístula. Se debe realizar una fibrobroncoscopia para intentar identificar el lugar de la comunicación⁴.

En la actualidad, la mayoría de los casos de FAB se encuentra relacionada con úlceras penetrantes o complicaciones de intervenciones de cardiopatías congénitas aórticas^{3,4}. Uno de cada 6 pacientes presentará un pseudoaneurisma o degeneración aneurismática como complicación de este tipo de cirugía⁴. Aparte de la hemoptisis, el dolor torácico y la disnea suelen aparecer hasta en un 45% de los casos^{3,5}.

El tratamiento es siempre quirúrgico, incluso sin llegar a confirmarse el diagnóstico, siendo actualmente de elección el

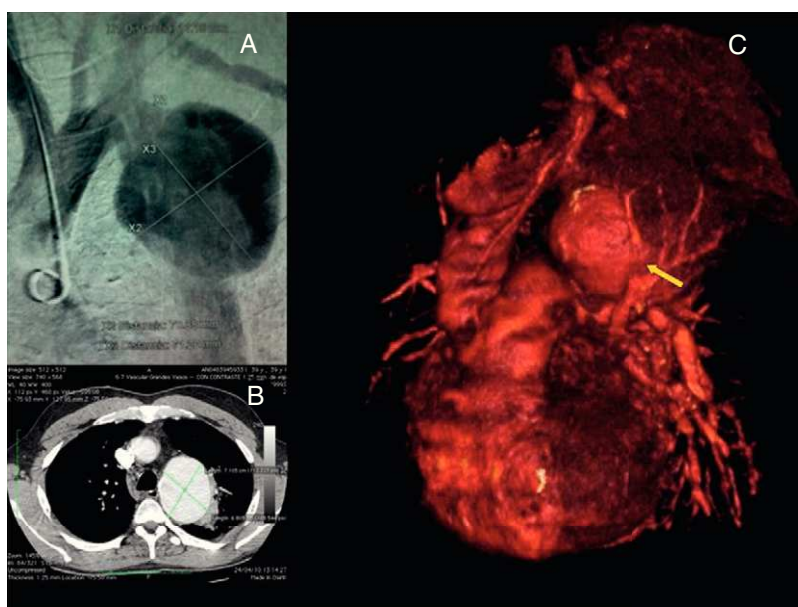


Figura 1. Imágenes preoperatorias. A: aortografía que indica aneurisma de 71 mm. B: angiografía computarizada de aorta descendente. C: reconstrucción tridimensional; la flecha indica la zona de fístula aortobronquial, con un bronquiolo erosionado por el aneurisma y hemorragia alveolar.

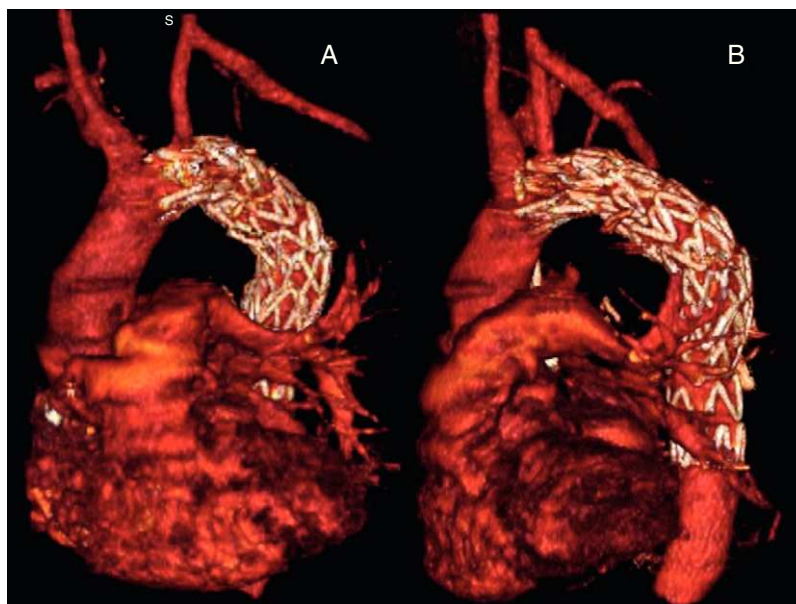

Figura 2. Imágenes postoperatorias. Nótese el *bypass* carotidosubclavio izquierdo. A: vista frontal. B: vista lateral.

abordaje endovascular⁴⁻⁶. Sin embargo, todavía existe controversia acerca de la indicación de antibioterapia a largo plazo⁶.

El empleo de estas técnicas endovasculares ha logrado una tasa de éxito superior al 90%, con excelentes resultados a medio plazo, reduciendo considerablemente la morbimortalidad asociada a la cirugía convencional (del 15-41 al 6,6%⁶).

En resumen, el tratamiento endovascular es una alternativa terapéutica segura para la resolución de una FAB, si bien es necesario un seguimiento a largo plazo.

Sin tratamiento, esta afección tiene una mortalidad del 100%, por lo que la sospecha clínica es imprescindible para conseguir una actuación inmediata. En nuestro caso, el tiempo transcurrido desde la cirugía hasta la FAB es de 27 años, por lo que es el caso de aparición más tardía existente en la literatura.

Emiliano A. Rodríguez-Caulo*, Carlos J. Velázquez,
José Miguel Barquero y Mariano García-Borbolla

Servicio de Cirugía Cardiovascular, Hospital Universitario Virgen
Macarena, Sevilla, España

* Autor para correspondencia:

Correo electrónico: erodriguezcaulo@hotmail.com
(E.A. Rodríguez-Caulo).

On-line el 13 de abril de 2011

BIBLIOGRAFÍA

1. Piciche M, De Paulis R, Fabbri A, Chiariello L. Postoperative aortic fistulas into the airways: etiology, pathogenesis, presentation, and management. *Ann Thorac Surg.* 2003;75:1998-2006.
2. Pirelli S, Bozzani A, Arici V, Odero A. Endovascular treatment of acute haemoptysis secondary to aortobronchial fistula. *Eur J Vasc Endovasc Surg.* 2006;32:366-8.
3. Von Kodolistsh Y, Aydin M, Koschky D. Predictors of aneurysmal formation after surgical correction of aortic coarctation. *J Am Coll Cardiol.* 2002;39:617-24.
4. Thompson C, Ramaiah V, Rodríguez-López J, Vranic M, Ravi R. Endoluminal stent graft repair of aortobronchial fistulas. *J Vasc Surg.* 2002;35:387-91.
5. Quintana AL, Aguilar-Martínez E, Heredero-Fernández A, Riambau V, Paul L, Acín F. Aortobronchial fistula after aortic coarctation. *J Thoracic Cardiovasc Surg.* 2006;131:240-3.
6. Bockler D, Schumacher H, Schwarzbach M, Ockert S, Rotert H, Allenberg JR. Endoluminal stent-graft repair of aortobronchial fistulas: bridging or definitive long term solution? *J Endovasc Ther.* 2004;11:41-8.

doi:10.1016/j.recesp.2010.11.014

Red de Chiari y fibrilación auricular paroxística

Chiari's Network and Paroxysmal Atrial Fibrillation

Sra. Editora:

Paciente de 11 años de edad, que acudió a urgencias por episodios de palpitations taquicárdicas seguidas de síncope; no tenía antecedentes personales de interés. El estudio analítico completo (que incluyó perfil tiroideo) fue normal. El electrocardiograma (ECG) mostraba fibrilación auricular a 180 lpm. En el ecocardiograma Doppler (fig. 1), no se apreciaba cardiopatía

estructural, pero sí una muy desarrollada red de Chiari en la aurícula derecha, sin datos de comunicación auricular concomitante. Debido a su tamaño, se objetivaba bamboleo violento de la red contra la pared lateral de la aurícula derecha, y su longitud alcanzaba el plano valvular tricuspídeo, como se aprecia en la imagen. Ninguna otra etiología distinta de la red de Chiari podía explicar los episodios, a pesar de un estudio electrofisiológico exhaustivo, que no demostró inducibilidad de la arritmia. Tras diversos tratamientos antiarrítmicos ineficaces, se realizó resección quirúrgica de la red de Chiari (fig. 2) mediante una toracotomía simple, sin complicaciones.

Hasta la fecha, se trata de la primera publicación que relaciona la presencia de red de Chiari con episodios de fibrilación auricular