

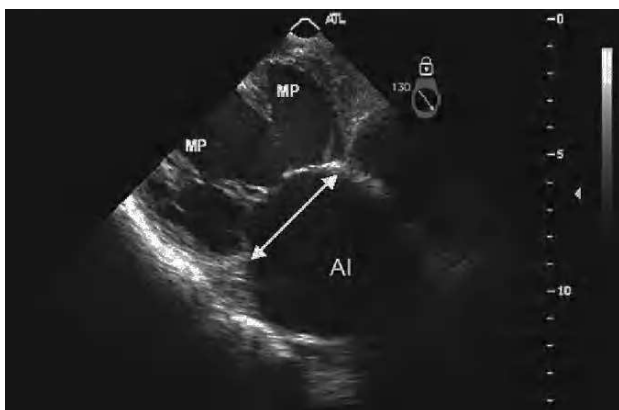Fig. 1.

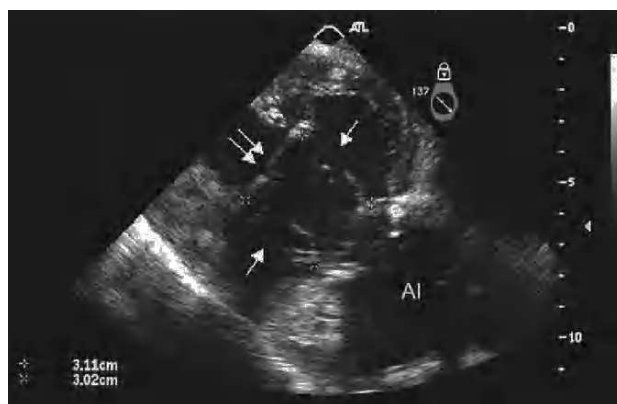


Fig. 2.

Doble anillo: nueva técnica de reparación mitral

La insuficiencia mitral isquémica (IMI) es una complicación frecuente de la enfermedad coronaria que duplica la mortalidad postinfarto. El principal mecanismo de la IMI es el remodelado del ventrículo izquierdo, que determina una dilatación del anillo y el desplazamiento de los músculos papilares (MP). La anuloplastia reductora, aunque es la técnica de reparación estándar, conlleva un alto porcentaje de recidivas, por lo que son necesarias otras técnicas que actúen contra el remodelado ventricular.

Presentamos a un paciente de 61 años que acudió al hospital por clínica de insuficiencia cardiaca congestiva. Se le diagnosticó infarto inferolateral asintomático con dilatación severa del ventrículo izquierdo, fracción de eyección disminuida e insuficiencia mitral (IM) severa secundaria a dilatación del anillo mitral y distorsión de la geometría ventricular con desplazamiento

de los MP (fig. 1). El paciente fue remitido a cirugía para revascularización completa y reparación de la válvula mitral.

Además de la cirugía de revascularización, se realizó anuloplastia con anillo flexible de Duran (27 mm). Con intención de restablecer la geometría ventricular, se implantó un segundo anillo flexible de 29 mm a la altura de los MP, y se corrigió la distancia interpapilar hasta 27 mm (flechas dobles). Al mismo tiempo, se insertaron neocuerdas (flechas) desde los MP hasta los trígonos para rectificar la distancia anillo mitral-MP. Se confirmó por ecocardiografía transesofágica la ausencia de IM tras la reparación y el restablecimiento de la geometría ventricular (fig. 2).

Jorge Solís, Stephen P. Hiro y Carlos M.G. Durán
The International Heart Institute of Montana at Saint Patrick
Hospital. Missoula. Montana. Estados Unidos.