

## Disfunción ventricular transitoria tras estrés emocional

Juan C. Gallego Page<sup>a</sup>, Carlos Lafuente Gormaz<sup>a</sup>, Pablo Domínguez Rodríguez<sup>a</sup>, Matilde Cháfer Rudilla<sup>b</sup>, Raquel Fuentes Manso<sup>a</sup> y Manuel Aguilera Saldaña<sup>a</sup>

<sup>a</sup>Servicio de Cardiología. Complejo Hospitalario Universitario. Albacete.

<sup>b</sup>Análisis Clínicos. Complejo Hospitalario Universitario. Albacete. España.

Se describe el caso clínico de una paciente que, tras un estrés emocional intenso, desarrolló disfunción ventricular severa y shock cardiogénico; su evolución posterior fue favorable, con recuperación de la contractilidad hasta la normalidad. Las arterias coronarias eran normales y no se demostró ningún agente etiológico específico; el cuadro era compatible con un síndrome de discinesia apical transitoria (*transient left ventricular apical ballooning*). Una gammagrafía cardíaca con <sup>123</sup>I-metayodobencilguanidina mostró una acusada disminución de la actividad nerviosa simpática cardíaca. Se discuten los mecanismos fisiopatológicos de esta afección.

**Palabras clave:** Shock cardiogénico. Discinesia apical transitoria. Gammagrafía cardíaca con MIBG.

### Transient Ventricular Dysfunction After Emotional Stress

We describe a patient who developed severe ventricular dysfunction and cardiogenic shock after intense emotional stress. Her subsequent course was favorable, with complete recovery of left ventricular systolic function. The coronary arteries were normal and no specific etiologic agent was demonstrated. Her clinical picture was compatible with transient left ventricular apical ballooning. [<sup>123</sup>I]metaiodobenzyl guanidine cardiac scintigraphy showed a marked decrease in cardiac sympathetic nerve activity. We discuss the pathophysiologic mechanisms of this syndrome.

**Key words:** Cardiogenic shock. Transient left ventricular apical ballooning. MIBG cardiac scintigraphy.

Full English text available at: [www.revespcardiol.org](http://www.revespcardiol.org)

## INTRODUCCIÓN

En los últimos años ha sido descrito, principalmente en Japón, un síndrome caracterizado por acinesia o discinesia transitorias con afección primordial del ápex del ventrículo izquierdo, ausencia de lesiones coronarias y existencia de un estrés físico o psíquico precipitante. Esta entidad, conocida últimamente como síndrome de discinesia apical transitoria o *left ventricular apical ballooning*, había recibido también otras denominaciones como «*ampulla cardiomyopathy*» o «*takotsubo cardiomyopathy*»<sup>1</sup>. En nuestro medio, los casos descritos han sido escasos, aunque como otros autores han señalado, la similitud de esta entidad con el síndrome coronario agudo implica un probable infradiagnóstico<sup>2,3</sup>. Su fisiopatología no es conocida, pero hay datos que sugieren una alteración en la actividad autonómica cardíaca<sup>1</sup>.

Presentamos el caso de una paciente que desarrolló disfunción ventricular severa y shock cardiogénico tras un estrés emocional intenso, con recuperación posterior de la contractilidad hasta la normalidad. La actividad simpática cardíaca, estudiada mediante gammagrafía con <sup>123</sup>I-metayodobencilguanidina (MIBG), se encontraba marcadamente disminuida, lo que apoya el trastorno en la inervación funcional autonómica simpática como base fisiopatológica de esta afección.

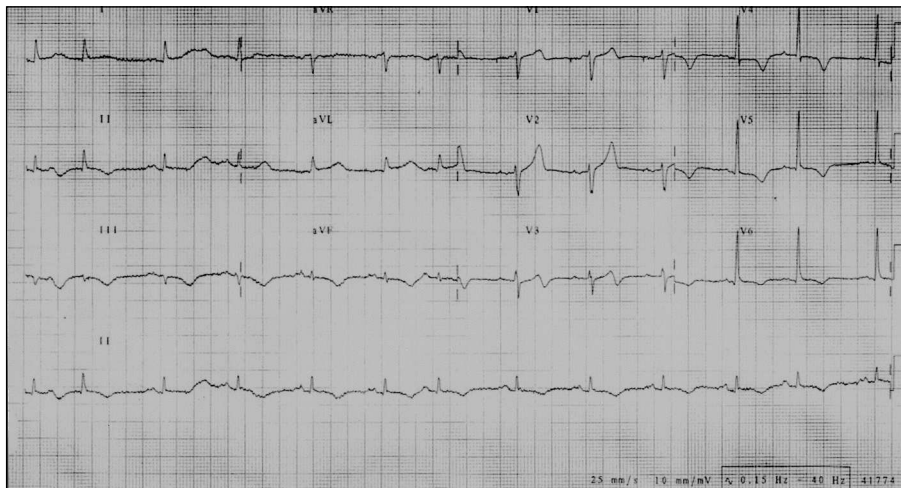
## CASO CLÍNICO

Mujer de 68 años de edad, con antecedentes de hipertensión arterial e hipotiroidismo tras la extirpación de un bocio multinodular, portadora de marcapasos bicameral desde hacía 6 años por enfermedad del nodo sinusal. Realizaba tratamiento con enalapril y hormonas tiroideas. Acudió al servicio de urgencias por presentar, tras un estrés emocional intenso (la visión de su hijo accidentado), un dolor retroesternal irradiado al cuello y los hombros y acompañado de sensación de disnea de 2 h de evolución. La exploración física inicial no mostraba hallazgos destacables, con una presión arterial de 100/60 mmHg y una frecuencia cardíaca de 70 lat/min. En el electrocardio-

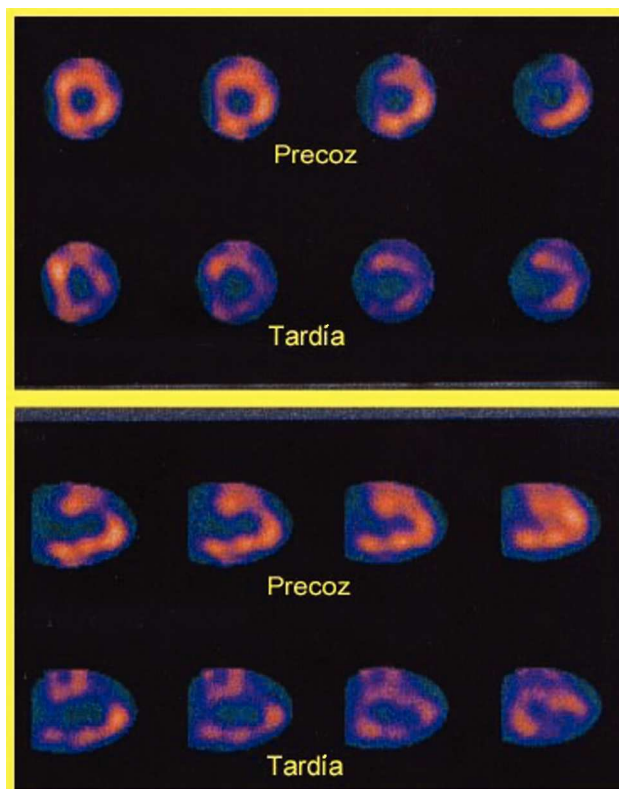
Correspondencia: Dr. J.C. Gallego Page.  
Servicio de Cardiología. Complejo Hospitalario Universitario de Albacete.  
Hermanos Falcó, s/n. 02006 Albacete. España.  
Correo electrónico: [jgallegop@secardiologia.es](mailto:jgallegop@secardiologia.es)

Recibido el 4 de febrero de 2004.

Aceptado para su publicación el 5 de mayo de 2004.



**Fig. 1.** Electrocardiograma al ingreso de la paciente que muestra la alteración de la repolarización con inversión de ondas T de V3 a V6, II, III y aVF.



**Fig. 2.** Imágenes correspondientes al estudio con SPECT de la gammagrafía con MIBG. En la parte superior se muestran las correspondientes al eje corto y en la inferior el eje largo vertical. Puede observarse una escasa captación del isótopo, en especial en las fases tardías. MIBG: gammagrafía cardíaca con  $^{123}\text{I}$ -metayodobencilguanidina; SPECT: tomografía computarizada por emisión de fotones simples.

grama (ECG) se observaba una alteración de la repolarización con inversión de la onda T de V3 a V6 y en las derivaciones inferiores (fig. 1) y la troponina I se encontraba elevada (2,5 ng/ml). Con el diagnóstico inicial de síndrome coronario agudo, la paciente ingresó en la unidad coronaria, donde se realizó trata-

miento con ácido acetilsalicílico, clopidogrel, enoxaparina, nitratos y bloqueadores beta. Su evolución inicial fue desfavorable y desarrolló un shock cardiogénico franco. La cifra máxima de troponina fue la inicial y la isoenzima MB de la creatincinasa seriada fue normal. Se realizó un ecocardiograma (ECO), que mostró acinesia de todos los segmentos mediales y apicales, con una buena contractilidad de los segmentos basales, una fracción de eyección severamente deprimida (15%) e insuficiencia mitral moderada con la válvula y el aparato subvalvular íntegros, sin que hubiera gradiente intraventricular. A las 12 h del ingreso se practicó un cateterismo cardíaco que mostró la ausencia de lesiones coronarias; no se realizó una ventriculografía para no agravar la mala situación hemodinámica. En los días posteriores, tras recibir tratamiento con dopamina, dobutamina y diuréticos, su situación hemodinámica fue mejorando progresivamente y se observó la normalización de las alteraciones de repolarización en el ECG y la recuperación de la contractilidad hasta la normalidad, con desaparición de la insuficiencia mitral en el ECO realizado a la semana del ingreso. Las cifras de hormonas tiroideas se encontraban en la normalidad. Se realizó estudio diagnóstico para agentes etiológicos de miocarditis, con resultado negativo. A las 4 semanas se practicó una gammagrafía cardíaca con MIBG con técnica planar y tomografía computarizada por emisión de fotones simples (SPECT) a los 15 min y a las 4 h de la inyección del 185 MBq del isótopo, encontrando un índice corazón/mediastino de 1,68 en la fase precoz y de 1,38 en la tardía (ambos inferiores a valores de referencia, especialmente el tardío), con una captación disminuida, de forma bastante generalizada, en el estudio con SPECT (fig. 2). Una semana después, la paciente fue dada de alta, asintomática, bajo tratamiento con aspirina, enalapril y pravastatina, situación en la que continúa a los 4 meses de seguimiento.

## DISCUSIÓN

La presencia de disfunción ventricular transitoria ha sido descrita en situaciones clínicas diversas, como el aturdimiento miocárdico tras un evento isquémico<sup>4</sup>, miocarditis<sup>5</sup>, en el seno de una hemorragia subaracnoidea<sup>6</sup>, acompañando al feocromocitoma<sup>7</sup> y en el síndrome de discinesia apical transitoria (DAT) descrito principalmente en Japón y mejor conocido tras el trabajo de Tsuchihashi et al<sup>1</sup>, en el que se incluyó a 88 pacientes. Este síndrome se caracteriza por aparecer principalmente en mujeres, tras un estrés físico o emocional, y cursa con dolor torácico, alteraciones del ECG, acinesia transitoria del ápex de ventrículo izquierdo y arterias coronarias normales. Se trata de una enfermedad de curso generalmente benigno, con una mortalidad intrahospitalaria del 1%, si bien se han descrito complicaciones diversas, como arritmias, insuficiencia cardíaca, estenosis subaórtica dinámica, shock cardiogénico y accidente cerebrovascular de origen embólico<sup>1-3</sup>.

El caso clínico descrito cumple, pues, las características principales del síndrome de discinesia apical transitoria, con algunas particularidades como la alteración inicial del ECG, que en nuestro caso consistía en inversión de ondas T; ésta es prácticamente universal en el síndrome (97%), pero suele seguir a elevación del segmento ST, lo que no se observó en nuestra enferma, quizá por el tiempo de evolución.

La alteración de la contractilidad de nuestra paciente era muy extensa, pero respetaba de forma característica los segmentos basales y producía en el ECO la morfología típica de la cavidad ventricular izquierda que daba nombre inicialmente a la entidad como «*ampulla cardiomyopathy*» o «*takotsubo cardiomyopathy*». En nuestro caso había, además, una insuficiencia mitral moderada, en probable relación con la disfunción del músculo papilar, pues no se encontraron alteraciones morfológicas de la válvula y desapareció al normalizarse la contractilidad miocárdica. Este hallazgo de insuficiencia mitral transitoria, según nuestro conocimiento, sólo se había descrito anteriormente en 1 caso<sup>3</sup>.

Nuestra paciente presentó inestabilidad hemodinámica inicial hasta el shock cardiogénico, pero su evolución fue favorable con tratamiento médico. En la serie de Tsuchihashi et al<sup>1</sup> se observó shock cardiogénico en un 15% de los casos con evolución igualmente benigna<sup>1</sup>, pues no hubo ningún caso de muerte atribuida a él. Esto lo diferencia del conocido mal pronóstico del shock cardiogénico de otras causas, como la isquémica.

Aunque la fisiopatología del síndrome de DAT no se conoce bien, algunos datos sugieren una alteración transitoria en la actividad simpática cardíaca inducida por el estrés físico o mental. Esta alteración se ha puesto de manifiesto mediante gammagrafía cardíaca con MIBG<sup>8</sup>. La MIBG es un análogo con yodo radiac-

tivo de la noradrenalina, que es captado y almacenado en las terminales nerviosas simpáticas; su captación utiliza el mismo mecanismo del transporte de noradrenalina y, por tanto, es un indicador de la actividad nerviosa simpática. La gammagrafía cardíaca con MIBG se ha utilizado, entre otras cosas, para estudiar la disfunción autonómica en pacientes diabéticos<sup>9</sup> o la aparición de reinervación postrasplante cardíaco<sup>10</sup>. En nuestro caso, la gammagrafía con MIBG realizada al mes del ingreso evidenció una considerable disminución de la captación del isótopo, lo que sugería, por tanto, la depleción de noradrenalina en las terminales simpáticas cardíacas; este hallazgo es concordante con los de estudios previos<sup>8</sup>. Se supone que el estrés desencadenante produce una brusca e intensa liberación de noradrenalina cardíaca que, al igual que en el feocromocitoma o la hemorragia subaracnoidea, causaría la disfunción miocárdica<sup>8</sup>, bien directamente, bien mediante la inducción de gradiente intraventricular<sup>3</sup>. El hallazgo de la gammagrafía sería la consecuencia de la pérdida de noradrenalina en las terminales simpáticas. Se conoce bien que la noradrenalina puede producir daño miocárdico directo y, aunque se ha considerado la posibilidad de vasospasmo, varios estudios han encontrado un escaso porcentaje de inducción en el síndrome<sup>1,11</sup>. Teniendo en cuenta esta hipótesis fisiopatológica, habría que considerar un posible beneficio con el uso precoz de bloqueadores beta en estos pacientes.

En conclusión, el caso que nos ocupa ilustra el síndrome de DAT, con la peculiaridad de la presencia de shock cardiogénico de buen pronóstico y el hallazgo de insuficiencia mitral transitoria. Las alteraciones en la gammagrafía cardíaca con MIBG apoyan la alteración del sistema nervioso simpático en su fisiopatología.

## BIBLIOGRAFÍA

1. Tsuchihashi K, Ueshima K, Uchida T, Oh-Mura N, Kimura K, Owa M, et al. Transient left ventricular apical ballooning without coronary artery stenosis: a novel heart syndrome mimicking acute myocardial infarction. *J Am Coll Cardiol* 2001;38:11-8.
2. Pereira JR, Segovia J, Oteo JF, Ortiz P, Fuentes R, Martín V. Síndrome de discinesia apical transitoria con una complicación inusual. *Rev Esp Cardiol* 2002;55:1328-32.
3. Barriales R, Bilbao R, Iglesias E, Bayón N, Mantilla R, Penas M. Síndrome de discinesia apical transitoria sin lesiones coronarias: importancia del gradiente intraventricular. *Rev Esp Cardiol* 2004; 57:85-8.
4. Braunwald E, Kloner RA. The stunned myocardium: prolonged postischemic ventricular dysfunction. *Circulation* 1982;66: 1146-9.
5. Miklozek CL, Crumpacker CS, Royal HD, Come PC, Sullivan JL, Abelmann WH. Myocarditis presenting as acute myocardial infarction. *Am Heart J* 1988;115:768-76.

6. Kono T, Morita H, Kuroiwa T, Onaka H, Takatsuka H, Fujiwara A. Left ventricular wall motion abnormalities in patients with subarachnoid hemorrhage: neurogenic stunned myocardium. *J Am Coll Cardiol* 1994;24:636-40.
7. Shaw TRD, Bafferty P, Tait GW. Transient shock and myocardial impairment caused by pheochromocytoma crisis. *Br Heart J* 1987;57:194-8.
8. Owa M, Aizawa K, Urasawa N, Ichinose H, Yamamoto K, Karasawa K, et al. Emotional stress-induced «ampulla cardiomyopathy». Discrepancy between the metabolic and sympathetic innervation imaging performed during the recovery course. *Jpn Circ J* 2001;65:349-52.
9. Lumbreras L, Fernández M, Nevado A, Becerra D, Nieto R, Fernández B, et al. Valoración de la innervación simpática cardíaca con <sup>123</sup>I-metayodobencilguanidina en pacientes con diabetes mellitus. *Rev Esp Cardiol* 1998;51(Supl 1):60-6.
10. Gallego Page JC, Segovia J, Alonso Pulpón L, Alonso M, Salas C, Ortiz-Berrocal J. Angina de pecho en el paciente con trasplante cardíaco: una evidencia de reinervación. *Rev Esp Cardiol* 2001;54:799-802.
11. Abe Y, Kondo M, Matsuoka R, Araki M, Dohyama K, Tanio H. Assessment of clinical features in transient left ventricular apical ballooning. *J Am Coll Cardiol* 2003;41:737-42.