

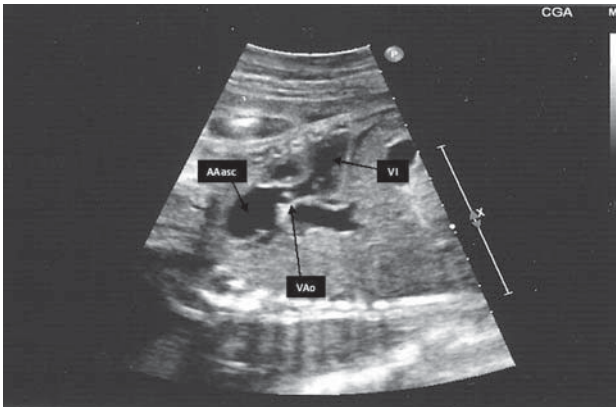Fig. 1

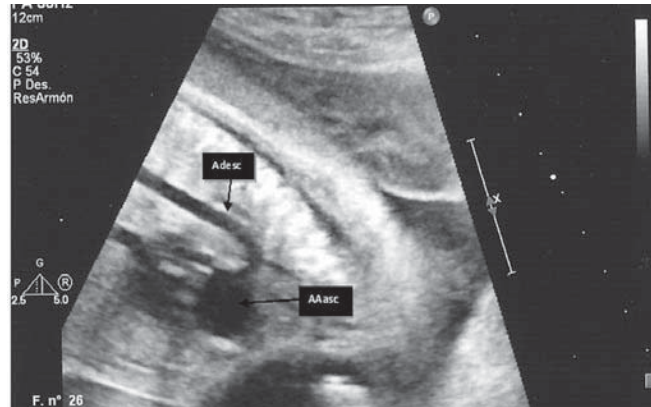


Fig. 2

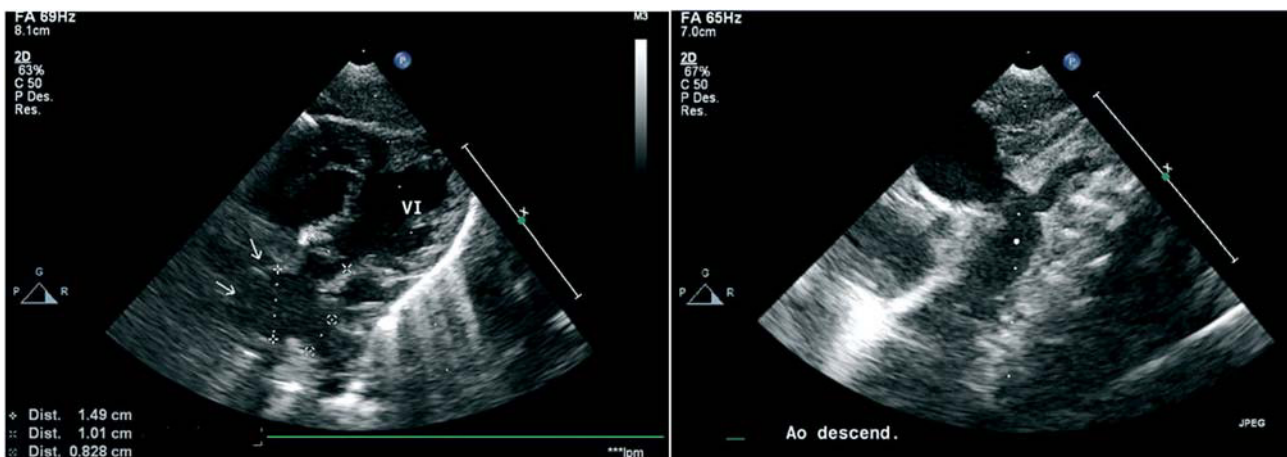


Fig. 3

## Diagnóstico prenatal de un aneurisma de aorta ascendente

Mujer de 39 años embarazada que fue derivada a nuestra consulta por detectarse dilatación de aorta ascendente en la ecografía de las 27 semanas de gestación. La ecocardiografía fetal objetivó un aneurisma de aorta ascendente (AAasc) de 15 × 10 mm de diámetro (fig. 1). El arco aórtico y la aorta descendente (Adesc) mostraron tamaños normales (fig. 2). La válvula aórtica (VAo) presentaba estructura y cinética normales, sin obstrucción. No se encontró ninguna otra anomalía asociada, ni cardíaca ni extracardiaca, y el feto no mostró signos de insuficiencia cardíaca. No había antecedentes familiares de síndrome de Marfan ni otras conectivopatías. Se realizó un segundo examen a las 30 semanas, pero no se apreciaron cambios en el tamaño del aneurisma. El parto se realizó vía vaginal sin complicaciones y en el control ecocardiográfico posnatal se

constató la persistencia de similar tamaño del aneurisma (fig. 3). La paciente, a los 3 meses de edad, se encuentra asintomática y el tamaño del aneurisma no se ha modificado. La mayor parte de los aneurismas de aorta ascendente descritos en la literatura hasta ahora se diagnostican a partir de la infancia o la adolescencia y están asociados a conectivopatías como el síndrome de Marfan y el síndrome de Ehlers-Danlos, o malformaciones cardíacas o extracardiacas. Son muy escasos los aneurismas diagnosticados en periodo prenatal que no están asociados con estas anomalías, como ocurre en el caso que presentamos, por lo que la evolución posterior es incierta.

Marta López-Ramón, M. Dolores García de la Calzada y José Salazar-Mena  
 Servicio de Cardiología Pediátrica. Hospital Universitario Miguel Servet. Zaragoza. España.

Full English text available from: [www.revespcardiol.org](http://www.revespcardiol.org)