

# Diagnóstico electrocardiográfico de la obstrucción del tronco coronario izquierdo mediante el análisis vectorial del segmento ST y el complejo QRS

José A. Prieto-Solís<sup>a</sup>, Natividad Benito<sup>b</sup> y Rafael Martín-Durán<sup>b</sup>

<sup>a</sup>Servicio de Cardiología. Unidad Coronaria. Hospital Universitario Marqués de Valdecilla. Santander. Cantabria. España.

<sup>b</sup>Unidad de Bioestadística, Epidemiología e Investigación Metodológica. Instituto de Formación e Investigación Marqués de Valdecilla. Santander. Cantabria. España.

**Introducción y objetivos.** El diagnóstico precoz de la obstrucción del tronco coronario izquierdo es crucial. Analizamos el valor del análisis vectorial del segmento ST y el QRS en la obstrucción del tronco izquierdo en el síndrome coronario agudo.

**Métodos.** Estudiamos criterios vectoriales válidos en 57 pacientes consecutivos con electrocardiogramas compatibles con obstrucción del tronco izquierdo.

**Resultados.** La coronariografía mostró obstrucción del tronco coronario izquierdo en 20 pacientes, circunfleja en 19, coronaria derecha en 10, triple vaso en 5 y descendente anterior en 3. El vector del ST dirigido entre  $-90^\circ$  y  $180^\circ$  en el plano frontal se observó en el 100% de los pacientes con afección del tronco coronario izquierdo ( $p < 0,001$ ) con un 78% de especificidad. El vector del ST anterior o paralelo en el plano horizontal se observó en el 95% (19/20) de los pacientes con afección del tronco izquierdo ( $p < 0,001$ ) con un 92% de especificidad. El vector del QRS con desviación a la izquierda  $\geq -30^\circ$  se observó en el 75% (15/20) de los pacientes con afección del tronco izquierdo ( $p < 0,001$ ) con un 95% de especificidad. Un vector ST entre  $-90^\circ$  y  $180^\circ$  y anterior mostró un 95% de sensibilidad y un 100% de especificidad para la obstrucción del tronco izquierdo. Un vector ST entre  $-90^\circ$  y  $180^\circ$  con un QRS con desviación a la izquierda  $\geq -30^\circ$  mostró un 75% de sensibilidad y un 100% de especificidad de obstrucción del tronco izquierdo. Un sencillo algoritmo predice la obstrucción del tronco coronario izquierdo en el 100% de los pacientes.

**Conclusiones.** En el síndrome coronario agudo, el análisis vectorial del segmento ST y el QRS predice la obstrucción del tronco coronario izquierdo

**Palabras clave:** Síndrome coronario agudo. Obstrucción del tronco común de arteria coronaria izquierda. Electrocardiograma. Vector del segmento ST. Vector del complejo QRS. Hemibloqueo anterior.

## Electrocardiographic Diagnosis of Left Main Coronary Artery Obstruction Using ST-Segment and QRS-Complex Vector Analysis

**Introduction and objectives.** It is vital that obstruction of the left main coronary artery (LMCA) is diagnosed early. We investigated the value of ST-segment and QRS-complex vector analysis in identifying LMCA obstruction in acute coronary syndrome.

**Methods.** The study involved 57 consecutive patients with electrocardiographic features suggestive of LMCA obstruction. Both ST-segment and QRS-complex parameter vectors were analyzed.

**Results.** Coronary angiography showed that the obstructed vessel was the LMCA in 20 patients, the left circumflex artery in 19, the right coronary artery in 10, and the left anterior descending artery in three. Five patients had three-vessel disease. An ST vector that was directed between  $-90^\circ$  and  $180^\circ$  in the frontal plane was observed in 100% of patients with an LMCA obstruction ( $P < .001$ ). The specificity of this observation was 78%. An ST vector directed anteriorly or parallel to the horizontal plane was present in 95% of patients (19/20) with an LMCA obstruction ( $P < .001$ ; specificity 92%). A QRS vector with a left shift  $\geq -30^\circ$  was observed in 75% (15/20) with LMCA disease ( $P < .001$ ; specificity 95%). An ST vector directed between  $-90^\circ$  and  $180^\circ$  and anteriorly had a sensitivity of 95% and specificity of 100% for LMCA obstruction. An ST vector directed between  $-90^\circ$  and  $180^\circ$  combined with a left QRS vector shift  $\geq -30^\circ$  had a sensitivity of 75% and a specificity of 100% for LMCA obstruction. A simple algorithm combining these observations was able to predict LMCA obstruction in 100% of patients.

**Conclusions.** In acute coronary syndrome, ST-segment and QRS-complex vector analysis can predict the presence of LMCA obstruction.

**Key words:** Acute coronary syndrome. Left main coronary artery obstruction. Electrocardiogram. ST-segment vector. QRS-complex vector. Anterior hemiblock.

Full English text available from: [www.revespcardiol.org](http://www.revespcardiol.org)

Correspondencia: Dr. J.A. Prieto-Solís.  
Unidad Coronaria. Hospital Universitario Marqués de Valdecilla.  
Avda. de Valdecilla, s/n. 39008 Santander. Cantabria. España.  
Correo electrónico: ucopsj@humv.es

Recibido el 18 de abril de 2007  
Aceptado para su publicación el 24 de septiembre de 2007

## ABREVIATURAS

ACD: arteria coronaria derecha.  
 ACx: arteria circunfleja.  
 ADA: arteria descendente anterior.  
 SCA: síndrome coronario agudo.  
 TCI: tronco coronario izquierdo.

## INTRODUCCIÓN

A pesar de los grandes avances en imagen cardíaca, el electrocardiograma (ECG) continúa siendo el medio más asequible y barato para la valoración del paciente con síntomas de isquemia miocárdica aguda. Su importancia es clave en el proceso de decisión clínica, especialmente con relación a la terapia de reperfusión. En el síndrome coronario agudo (SCA), el número de derivaciones electrocardiográficas con desviación del segmento ST (elevación o depresión) es un marcador de la extensión del área isquémica<sup>1</sup>. La obstrucción aguda del tronco coronario izquierdo (TCI) causa deterioro hemodinámico severo y, frecuentemente, la muerte del paciente<sup>2</sup>. Predecir la obstrucción aguda del TCI es vital para la estimación pronóstica y la selección de la estrategia terapéutica.

Se han realizado diferentes estudios para evaluar la utilidad del ECG y se han establecido criterios diagnósticos válidos, como la elevación del segmento ST en aVR<sup>3-5</sup> y la lesión endocárdica extensa<sup>3,4</sup>. Yamaji et al<sup>5</sup> compararon los ECG en la obstrucción del TCI, de la arteria descendente anterior (ADA) y coronaria derecha (ACD). Su estudio concluye que la elevación del ST en aVR mayor que en V1 predice la obstrucción del TCI. Sin embargo, se ha discutido que en su estudio no se incluyó a pacientes con obstrucción de la circunfleja (ACx) ni con enfermedad de los tres vasos<sup>6,7</sup>.

En el SCA es relativamente frecuente detectar cambios en el ECG compatibles con afección del TCI que posteriormente no se confirman en la angiografía. Sobre la base de estas observaciones y con el objetivo de investigar nuevos criterios para predecir la obstrucción del TCI, realizamos un estudio en 57 pacientes consecutivos con rasgos electrocardiográficos de afección del TCI. Se estudia el valor del análisis vectorial del segmento ST y el complejo QRS para predecir la obstrucción del TCI.

## MÉTODOS

### Pacientes

Se ingresó en nuestra unidad a 840 pacientes con SCA entre abril de 2004 y enero de 2006. El 51% (427 pacientes) tuvo angiografía coronaria durante el ingreso. Se incluyó retrospectivamente a 57 pacientes con-

secutivos con datos de ECG de afección del TCI. Los hallazgos característicos del ECG fueron la elevación del ST en aVR<sup>3-5</sup> y depresión del ST en al menos seis derivaciones<sup>3,4</sup>. Los pacientes con infarto de miocardio previo, enfermedad valvular, miocardiopatía o bloqueo de rama izquierda fueron excluidos.

El diagnóstico de infarto agudo de miocardio se estableció por dolor torácico, cambios del ECG y enzimas séricas. Las características clínicas y angiográficas de los pacientes con TCI se resumen en la tabla 1.

### Electrocardiografía

El ECG de 12 derivaciones fue registrado al ingreso antes de cualquier intervención terapéutica. Se analizaron los cambios del segmento ST y los vectores del segmento ST y del complejo QRS en el plano frontal. El sistema hexaxial de Bailey fue dividido en cuatro cuadrantes (fig. 1), para incluir en cada cuadrante a los diferentes pacientes de acuerdo con el análisis vectorial del segmento ST y el complejo QRS.

Como la actividad eléctrica es tridimensional, se realizó también el análisis vectorial del segmento ST en el plano horizontal. Se identificó la derivación precordial en la zona transicional en la que el segmento ST permanecía isoeléctrico, y se localizó el vector del ST perpendicular a esa zona<sup>8</sup>. Cuando la zona transicional estaba entre V1 y V2, el vector horizontal del ST se localizaba paralelo al plano frontal.

Los cambios del segmento ST se evaluaron a 60 ms del punto J del complejo QRS. El cambio del eje del QRS entre  $-1^\circ$  y  $-90^\circ$  (cuadrante B) se consideró desviación izquierda. El hemibloqueo anterior se diagnosticó siguiendo los criterios de Rosebaum<sup>9</sup>.

### Angiografía coronaria

Se realizó coronariografía a todos los pacientes: a 50 en las primeras 24 h y a 7 en los primeros 3 días. Se consideró estenosis coronaria significativa una reducción del diámetro luminal  $\geq 75\%$ . La lesión se definió como causal cuando era completamente oclusiva o mostraba estenosis severa con datos de disección local, trombo residual o placa ulcerada, y fue evaluada por dos cardiólogos sin conocer los hallazgos electrocardiográficos. La circulación colateral fue valorada siguiendo la clasificación de Rentrop et al<sup>10</sup>.

Se dividió a los pacientes en dos grupos: el grupo I incluyó a 20 pacientes con lesión severa del TCI y el grupo II incluyó a 37 pacientes sin afección del TCI. Se comparó los hallazgos electrocardiográficos entre los dos grupos.

### Análisis estadístico

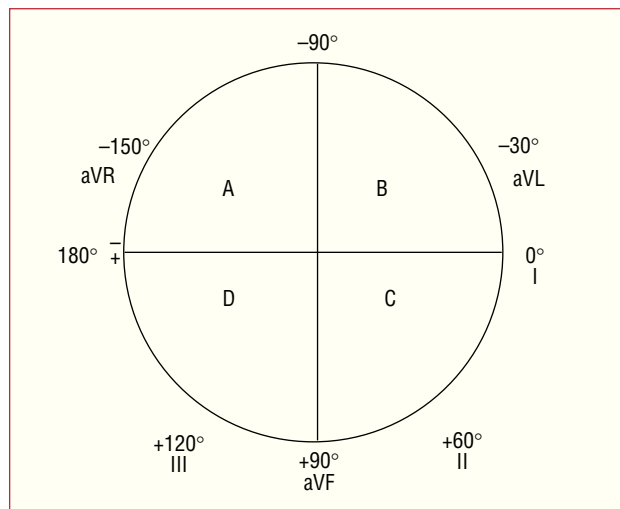
Los datos se analizaron con el programa estadístico SPSS versión 13.0 (SPSS Inc., Chicago, Illinois, Estados

**TABLA 1. Características clínicas de los pacientes con obstrucción de tronco coronario izquierdo (TCI)**

Paciente N.º	Edad (años)	Sexo	Tiempo al ECG (min)	CK máxima (IU/l)	TCI estenosis (%)	Ramas colaterales*	Tratamiento clínico	Pronóstico
1	60	V	30	2.836	100	G-2	PTCA/CABG	Vivo
2	72	M	32	5.091	100	G-2	PTCA	Vivo
3	81	V	180	501	100	Desconocido	CABG	Vivo
4	78	V	120	537	99	G-3	CABG	Vivo
5	64	V	340	120	90	G-0	CABG	Vivo
6	47	V	60	110	99	G-0	CABG	Vivo
7	67	V	240	1.132	99	Desconocido	CABG	Fallecido
8	85	V	60	98	90	G-1	CABG	Fallecido
9	83	V	75	115	99	Desconocido	PTCA	Fallecido
10	79	V	120	281	90	Desconocido	CABG	Vivo
11	34	V	150	2.033	99	G-0	PTCA	Fallecido
12	80	M	30	645	99	Desconocido	CABG	Fallecido
13	78	M	60	570	100	Desconocido	CABG	Fallecido
14	52	M	60	314	100	G-1	CABG	Vivo
15	73	M	45	110	90	G-3	CABG	Vivo
16	69	M	60	154	95	G-1	Drugs	Vivo
17	59	M	240	484	99	Desconocido	CABG	Vivo
18	78	V	60	115	90	G-2	CABG	Fallecido
19	54	M	5	110	99	G-2	CABG	Vivo
20	61	V	125	98	100	G-1	CABG	Vivo

CABG: cirugía coronaria; CK: creatinina; M: mujer; PTCA: angioplastia percutánea; V: varón.

\*Circulación colateral: clasificación de Rentrop<sup>6</sup>.



**Fig. 1.** Sistema hexaxial dividido en cuadrantes A, B, C y D.

Unidos). Las variables continuas se expresan como medias  $\pm$  desviación estándar (DE). Los cambios del ECG entre los dos grupos se compararon utilizando la prueba de la  $\chi^2$  o la probabilidad exacta del test de Fisher si era necesario. Se calcularon los riesgos relativos, la sensibilidad, la especificidad y los valores predictivos positivo y negativo para cada variable categórica diagnóstica de obstrucción de TCI. Para las variables continuas se analizó el área bajo la curva *receiver operating characteristic* (ROC). Las variables del ECG asociadas independientemente con la lesión del TCI se valoraron mediante un análisis escalonado de regresión logística.

Se calculó el área bajo la curva ROC del modelo de regresión logística. Todas las estimaciones se hicieron con sus intervalos de confianza del 95%. Se consideró significación estadística si  $p \leq 0,05$ .

## RESULTADOS

### Angiografía coronaria

Los pacientes se dividieron en dos grupos: el grupo I incluyó a 20 pacientes con lesión severa del TCI (12 varones y 8 mujeres; edad,  $68 \pm 14$  [34-85] años). El grupo II incluyó a 37 pacientes (26 varones y 11 mujeres; edad,  $65 \pm 12$  [35-88] años), sin lesión del TCI (19 en ACx, 10 en ACD, afección de tres vasos en 5 y ADA en 3).

### Cambios del segmento ST

Se observó depresión del segmento ST en DII, DIII y aVF, respectivamente, en el 100 (20/20), el 60 (12/20) y el 95% (19/20) de los pacientes con lesión del TCI (grupo I) y en el 51 (19/37), el 35 (13/37) y el 49% (18/37), respectivamente, de los pacientes sin lesión del TCI (grupo II) ( $p < 0,001$ ;  $p = 0,009$ , y  $p < 0,001$ ). Se observó elevación del segmento ST  $> 2$  mm en aVR sólo en pacientes con lesión del TCI (sensibilidad, 30%). En las derivaciones V1 y V2, un segmento ST elevado o isoelectrico se observó en el 100 y el 75% de los pacientes del grupo I, respectivamente, comparado con el 60 y el 14% en los del grupo II ( $p =$

0,001 y  $p < 0,001$ , respectivamente); 3 pacientes con obstrucción del TCI mostraron los cambios más significativos en DII con depresión del ST de  $-4$  mm.

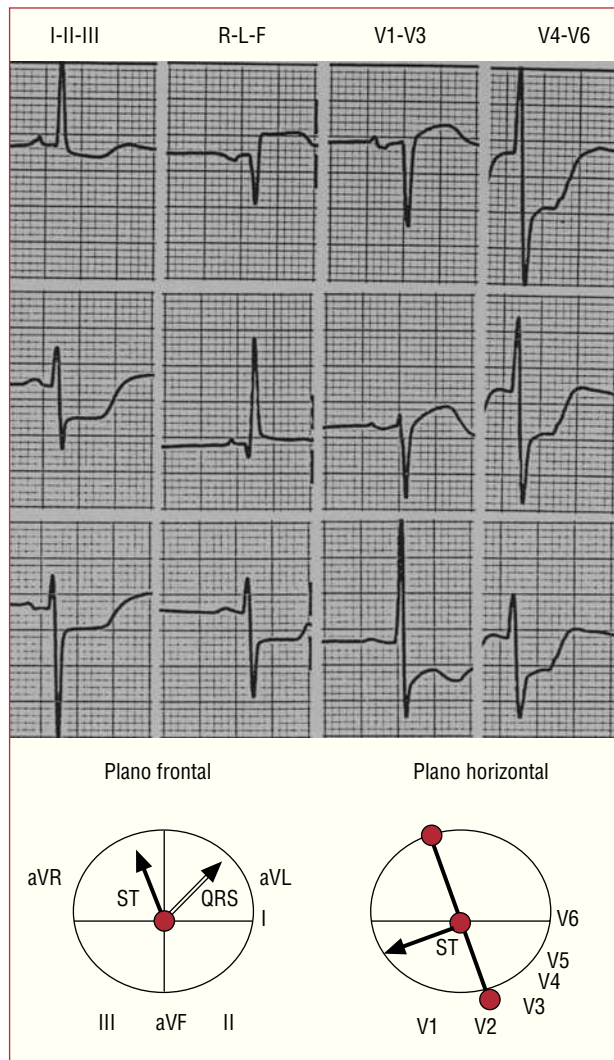
### Vector del segmento ST

Los datos de sensibilidad, especificidad y valores predictivos se muestran en la tabla 2. El vector del ST dirigido al cuadrante A en el plano frontal se observó en el 100% (20/20) de los pacientes con afección del TCI y el 21,6% (8/37) de los pacientes sin afección del TCI ( $p < 0,001$ ). En el plano horizontal, el vector del ST horizontal o paralelo se observó en el 95% (19/20) de los pacientes del grupo I y el 8% (3/37) del grupo II ( $p < 0,001$ ).

El vector del ST dirigido al cuadrante A y anterior o paralelo en el plano horizontal se observó en el 95% (19/20) de los pacientes del grupo I (fig. 2), pero en ninguno (0/8) de los del grupo II ( $p < 0,001$ ) (fig. 3). Este hallazgo permitió distinguir a los pacientes con afección del TCI de los que no la tenían, con una especificidad del 100%; 7 de los 8 pacientes con el vector del ST dirigido al cuadrante A y con dirección posterior tenían obstrucción de la ACx (fig. 3); el otro paciente tenía afección trivasa con el 100% de obstrucción de la ACx. Ninguno de los pacientes del grupo I tenía el vector del ST en los cuadrantes B, C o D, comparado con el 78,4% (29/37) de los del grupo II ( $p < 0,001$ ) (cuadrante B,  $n = 9$ ; cuadrante D,  $n = 20$ ) (figs. 3 y 4).

### Vector del complejo QRS

Los datos de sensibilidad, especificidad y valores predictivos se muestran en la tabla 2. El vector del QRS con desviación izquierda (cuadrante B), se observó en el 90% (18/20) de los pacientes con lesión del TCI (entre  $-10^\circ$  y  $-65^\circ$ ) y en el 29,7% (11/37) de aquellos sin afección del TCI (entre  $-10^\circ$  y  $-70^\circ$ ) ( $p < 0,01$ ). La desviación iz-

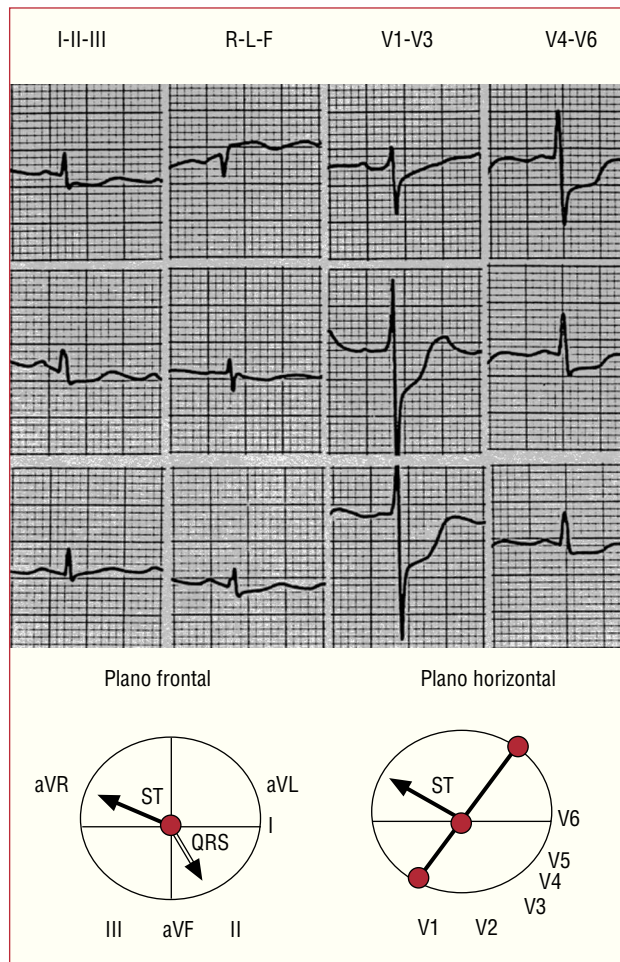


**Fig. 2.** Electrocardiograma característico en un paciente con obstrucción del tronco coronario izquierdo. El vector del segmento ST localizado en el cuadrante A ( $-100^\circ$ ) en el plano frontal y anterior en el plano horizontal. Vector del QRS con hemibloqueo anterior ( $-45^\circ$ ).

**TABLA 2. Análisis vectorial: marcadores diagnósticos de obstrucción del tronco coronario izquierdo**

Análisis vectorial	Sensibilidad, % (IC del 95%)	Especificidad, % (IC del 95%)	Valor predictivo positivo, % (IC del 95%)	Valor predictivo negativo, % (IC del 95%)
Vector del segmento ST orientado al cuadrante A (plano frontal)	100 (83-100)	78 (62-90)	71 (51-87)	100 (88-100)
Vector del segmento ST anterior o paralelo (plano horizontal)	95 (75-100)	92 (78-98)	86 (67-97)	97 (85-100)
Vector del ST dirigido al cuadrante A (plano frontal) y anterior o paralelo en el plano horizontal	95 (75-100)	100 (91-100)	100 (83-100)	97 (86-100)
Vector del QRS con desviación izquierda	90 (68-99)	70 (53-84)	62 (42-79)	93 (77-99)
Vector del QRS con desviación $\geq -30^\circ$ ; hemibloqueo anterior	75 (60-90)	95 (82-99)	88 (64-99)	88 (73-96)
Vector del ST orientado al cuadrante A y vector del QRS con desviación izquierda	90 (68-99)	92 (78-98)	86 (64-97)	94 (81-99)
Vector del ST orientado al cuadrante A y vector del QRS con desviación $\geq -30^\circ$ ; hemibloqueo anterior	75 (60-91)	100 (91-100)	100 (78-100)	88 (75-96)

IC: intervalo de confianza.

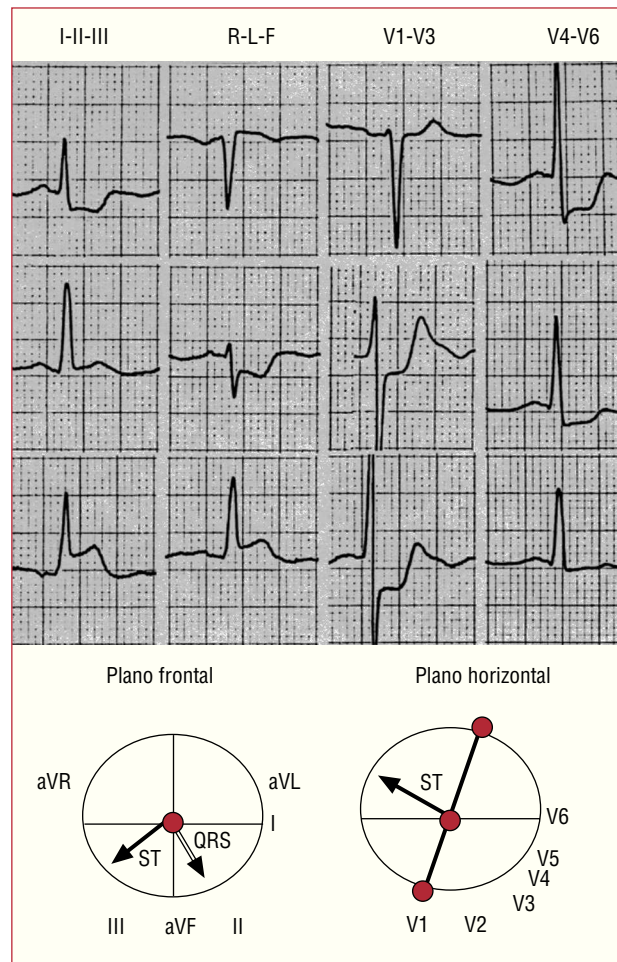


**Fig. 3.** Electrocardiograma de un paciente con obstrucción de la arteria circunfleja. El vector del segmento ST orientado al cuadrante A ( $-150^\circ$ ) en el plano frontal, pero dirigido posteriormente en el plano horizontal. Vector del QRS  $+70^\circ$ .

quiera  $\geq -30^\circ$  del vector del QRS, con hemibloqueo anterior, se encontró en el 75% (15/20) de los pacientes del grupo I (fig. 3) y el 5,4% (2/37) de los del grupo II (ambos con lesión de ADA) ( $p < 0,001$ ). En el 62,3% (9/13) de los pacientes con lesión del TCI que sobrevivieron al episodio agudo se observó desviación izquierda transitoria del vector del QRS, coincidiendo con los cambios isquémicos en el ECG. En la figura 5 se muestran los cambios del vector del QRS en un paciente con obstrucción del TCI. El vector del ST sin desviación izquierda se encontró únicamente en el 10% (2/20) de los pacientes del grupo I, comparado con el 70,3% (26/37) de los pacientes del grupo II ( $p < 0,001$ ) (figs. 3 y 4).

### Vector del ST y vector del complejo QRS

Los datos de sensibilidad, especificidad y valores predictivos se muestran en la tabla 2. El vector del ST orientado al cuadrante A con desviación izquierda del vector del QRS se observó en el 90% (18/20) de los



**Fig. 4.** Electrocardiograma de un paciente con obstrucción de la arteria coronaria derecha. El vector del segmento ST orientado al cuadrante D ( $+150^\circ$ ) en el plano frontal y posterior en el plano horizontal. Vector del QRS a  $+65^\circ$ .

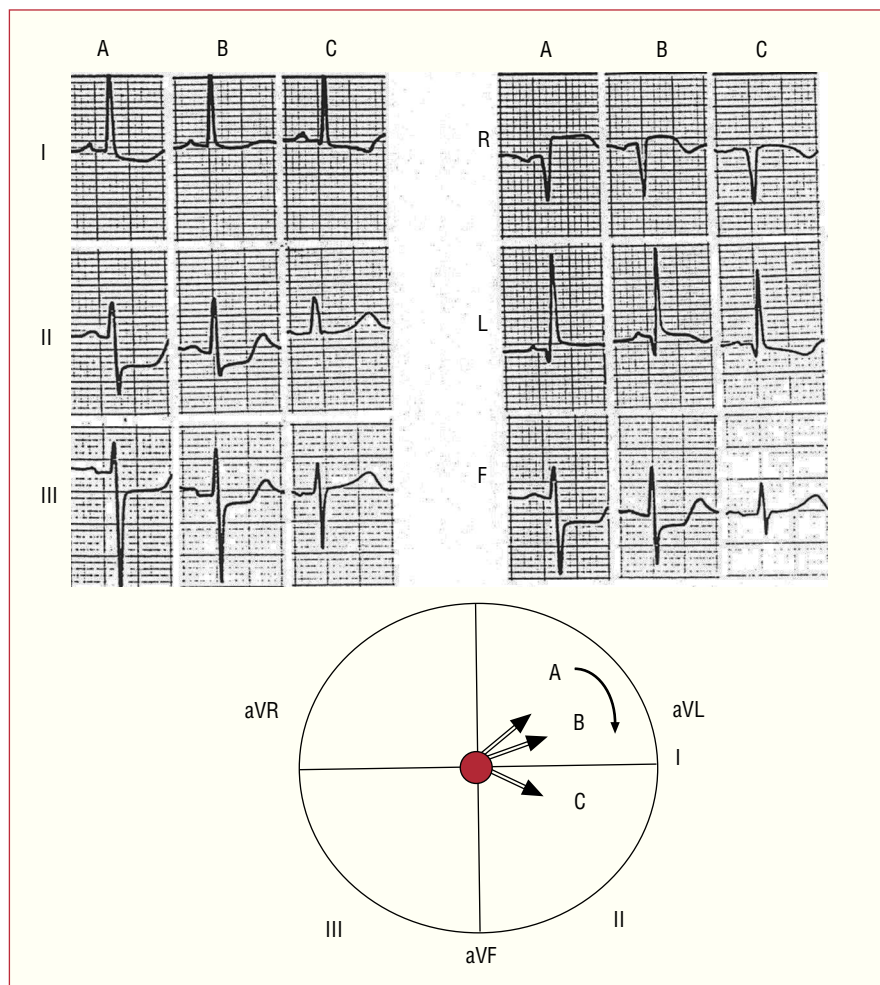
pacientes del grupo I, en comparación con el 8,1% (3/37) de los del grupo II ( $p < 0,001$ ). El vector del ST orientado al cuadrante A con desviación izquierda del vector del QRS  $\geq -30^\circ$ , con hemibloqueo anterior, se observó en el 75% (15/20) de los pacientes del grupo I, y en ninguno de los pacientes del grupo II ( $p < 0,001$ ). Este hallazgo fue un marcador diagnóstico específico de la obstrucción del TCI (fig. 2).

### Análisis multivariable

Las variables que mejor clasifican los pacientes con y sin enfermedad del TCI fueron la desviación izquierda del vector del QRS  $\geq -30^\circ$  y el vector del ST anterior o paralelo en el plano horizontal (tabla 3).

### Algoritmo

Se elaboró un algoritmo integrando los datos del ECG. Los hallazgos en el análisis vectorial del seg-



**Fig. 5.** Cambios evolutivos en el vector del QRS del paciente de la figura 3. A (fase aguda): desviación izquierda del vector del QRS ( $-45^\circ$ ). B y C (tras la revascularización y resolución de la isquemia): disminución progresiva de la desviación izquierda con el vector del QRS dirigido a  $-15^\circ$  y  $+5^\circ$  respectivamente.

**TABLA 3. Marcadores diagnósticos de obstrucción del tronco coronario izquierdo en el análisis multivariable**

Variable	ORa (IC del 95%)	p
Vector del segmento ST con dirección anterior o paralela	85 (7-1.007)	< 0,001
Vector del complejo QRS con desviación izquierda $\geq -30^\circ$ (hemibloqueo anterior)	44 (3-577)	< 0,001

Área bajo la curva ROC, 0,95 (IC del 95%, 0,897-1.021;  $p < 0,001$ ; Nagelkerke  $R_2 = 0,889$ ).  
 IC: intervalo de confianza; ORa: *odds ratio* ajustada.

mento ST y el complejo QRS permiten identificar la obstrucción del TCI en el 100% de los pacientes. La figura 6 resume los pasos diagnósticos.

## DISCUSIÓN

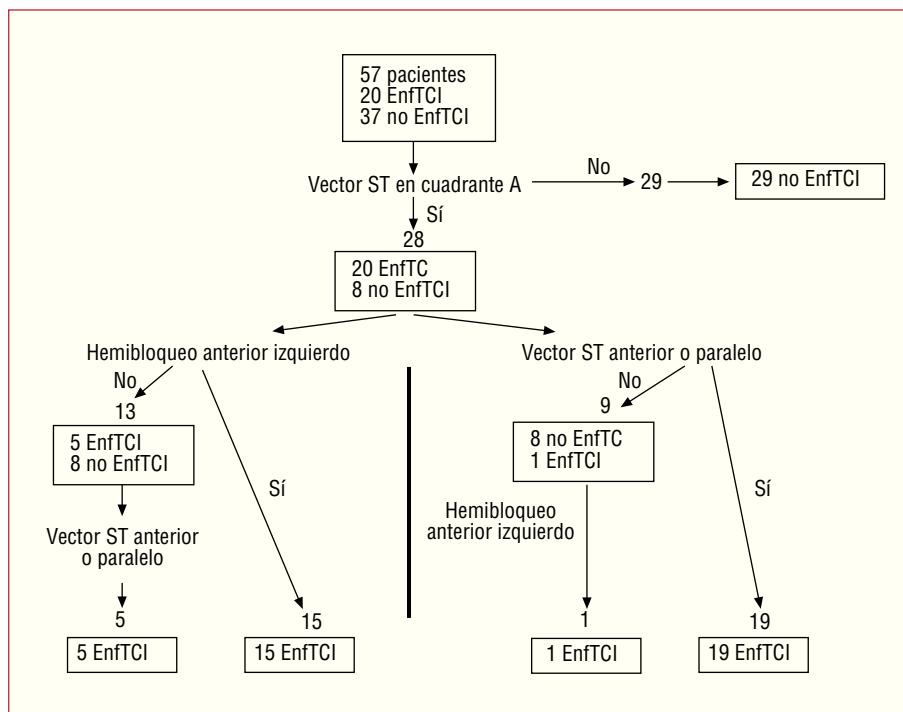
En el SCA es fundamental identificar la obstrucción del TCI lo antes posible para poder aplicar la terapia adecuada.

Este estudio fue realizado para evaluar el valor del análisis vectorial del ECG en el diagnóstico de la obstrucción del TCI. La identificación de nuevos criterios electrocardiográficos para predecir la afección del TCI puede contribuir a un mejor pronóstico.

Se han establecido criterios diagnósticos electrocardiográficos válidos, como la lesión subendocárdica extensa<sup>3,4,6</sup>, para el diagnóstico del TCI. Yamaji et al<sup>5</sup> concluyen que la elevación del ST en aVR mayor que en V1 tiene una sensibilidad del 81% y una especificidad del 80% para el diagnóstico de TCI; sin embargo, como se ha señalado, su estudio no incluye a pacientes con afección de la ACx ni enfermedad tri-vaso<sup>6,7</sup>.

Hasta donde sabemos, éste es el primer estudio basado en el concepto de vector de electrocardiografía espacial propuesto por Grant<sup>11</sup>, que utiliza el análisis vectorial del segmento ST y el complejo QRS para el diagnóstico de la obstrucción del TCI.

**Fig. 6.** Algoritmo para el diagnóstico de la obstrucción del tronco coronario izquierdo (TCI). Análisis vectorial del segmento ST en el plano frontal (vector dirigido entre  $-90^\circ$  y  $180^\circ$ ) y en el plano horizontal (dirección anterior o paralela), y análisis del vector del QRS (hemibloqueo anterior). El diagnóstico de obstrucción del TCI puede establecerse en el 100% de los pacientes. Se pueden seguir dos vías alternativas, dependiendo de que haya hemibloqueo anterior o no. EnfTCI: enfermedad del tronco coronario izquierdo.



## Vector del segmento ST y elevación del segmento ST en aVR

En la obstrucción del TCI se produce una corriente de lesión subendocárdica extensa representada por un vector del ST que se aleja del área de lesión subendocárdica<sup>8</sup>. En nuestro estudio, el vector del ST se desplazaba hacia arriba y a la derecha, entre  $-90^\circ$  y  $-180^\circ$  (o sea, el cuadrante A) en el 100% de los pacientes con obstrucción del TCI. Esto produce elevación del ST en aVR y depresión del ST en DII. Por tanto, un vector del ST fuera del cuadrante A descarta obstrucción del TCI. En el plano horizontal, el vector del ST fue anterior o paralelo en el 95% (19/20) de los pacientes con obstrucción del TCI, con un ángulo anterior siempre  $\leq 30^\circ$ . Esto produce elevación del ST en V1 y depresión del ST desde V2-V3 hasta V6.

Ocho pacientes sin afectación del TCI también tenían el vector del ST en el cuadrante A, y la obstrucción de la ACx era la causa en todos los casos. En contraste con el TCI, en la obstrucción de la ACx el vector del ST siempre se dirigía posteriormente, lo que permitió distinguirlo de la afección del TCI.

Todos los pacientes del grupo II con obstrucción de ACx y elevación del ST en aVR tenían el vector del ST posterior en el plano horizontal y ninguno de los pacientes tenían ST elevado en V1. De acuerdo con estos hallazgos, la elevación del segmento ST en aVR en la obstrucción de ACx se puede atribuir a isquemia transmural severa en el área posterobasal, como señalaron Gorgels et al<sup>6</sup>, que resultan en un desplazamiento

del vector del ST hacia arriba en el plano frontal y posterior en el plano horizontal.

La elevación del segmento ST en aVR en pacientes con obstrucción proximal de ADA y de TCI se ha atribuido a isquemia transmural de la zona basal del septo interventricular debido a la oclusión de la primera rama septal de la ADA<sup>5,12</sup>. El predominio muscular en esta parte basal del septo originaria el desplazamiento del vector del ST hacia arriba en el plano frontal y elevación del ST en aVR y aVL y depresión del ST en las derivaciones inferiores<sup>13</sup>.

En el estudio de Yamaji et al<sup>5</sup>, la elevación del ST en aVR mayor que en V1 distinguía al grupo de TCI del de ADA. Nosotros también encontramos más elevación del ST en aVR que en V1, pero no pudimos validar este hallazgo, ya que sólo 3 pacientes del grupo II tenían obstruida la ADA. En la obstrucción del TCI la isquemia posterior dependiente de ACx contrarresta las fuerzas isquémicas anteriores secundarias a la ADA. Esto provoca la disminución del ST en V1, como ya se ha indicado<sup>5</sup>. Para explicar la elevación del ST en aVR en pacientes con obstrucción de ACD se ha propuesto como causa la isquemia de las ramas septales de la ACD<sup>5</sup>.

La lesión subendocárdica generalizada se observa habitualmente en casos de enfermedad trivasa, obstrucción de TCI y en otras condiciones patológicas<sup>8</sup>. La elevación del segmento ST en aVR se ha observado en enfermedad trivasa<sup>4</sup>, ADA<sup>12,14-16</sup>, TCI<sup>3-5,17</sup> y obstrucción de ACD<sup>5</sup>. Hasta ahora, ningún estudio previo había registrado elevación del ST en la obstrucción de ACx.

Este estudio muestra que la elevación del segmento ST en aVR en asociación con depresión extensa del ST se puede observar con afección de TCI, enfermedad trivasa y afección aislada de ADA, RCA y ACx. De hecho, en nuestro estudio la obstrucción de la ACx fue la más frecuente del grupo II, en el 51,3% (19/37).

Este estudio también muestra que, en la obstrucción del TCI, la lesión endocárdica difusa genera un vector del segmento ST hacia arriba y a la derecha (entre  $-90^\circ$  y  $180^\circ$ ) y anterior o paralelo en el plano horizontal. Entre las demás arterias coronarias, sólo la obstrucción de la ACx puede tener el vector del ST en el cuadrante A, pero en contraste con el TCI, el vector del ST con la obstrucción de la ACx es siempre posterior en el plano horizontal.

### Vector del complejo QRS

La desviación izquierda del vector del QRS  $\geq -30^\circ$  con hemibloqueo anterior fue una variable altamente significativa para predecir la obstrucción de TCI, con una sensibilidad del 75%. Cuando se combina con un vector del ST en el cuadrante A, la especificidad alcanza el 100%. Es posible que alguno de los pacientes ya tuvieran el hemibloqueo previamente; sin embargo, la prevalencia de hemibloqueo anterior fue significativamente más alta en el grupo I que en el grupo II (el 75 y el 5,4% respectivamente, todos con afección de ADA). Por otra parte, se observó que el hemibloqueo anterior era frecuentemente transitorio y desaparecía con la resolución de la isquemia (fig. 5). Resulta algo sorprendente que este hallazgo no se haya mencionado en estudios previos de lesión de TCI.

La desviación izquierda transitoria del vector del QRS se ha observado durante la ergometría en pacientes con afección de la ADA<sup>18-20</sup>. En el estudio de Kodama et al<sup>20</sup>, el 24% de los pacientes con lesión proximal de ADA mostraron desviación izquierda transitoria del vector del QRS y sólo el 10% (3/29) tenía desviación izquierda del eje con hemibloqueo anterior. Esta desviación del vector del QRS a la izquierda sin criterios de hemibloqueo anterior (hemibloqueo anterior «incompleto») puede reflejar un trastorno de conducción escalonado del fascículo anterior de la rama izquierda debido a su distribución en abanico<sup>21</sup>. Esos autores concluyen que cambios transitorios a la izquierda del eje del QRS durante el test de ejercicio son muy indicativos de lesión proximal de la ADA.

En nuestro estudio, el 90% de los pacientes con obstrucción del TCI tenían desviación izquierda del eje del QRS, y el 75% (15/20) cumplía criterios de hemibloqueo anterior. Esta prevalencia tan alta probablemente se deba a la gravedad de la isquemia del SCA con necrosis aguda en muchos pacientes. Los trastornos de conducción transitorios durante la prueba de esfuerzo se han relacionado con alteraciones de conducción dependiente de frecuencia<sup>18</sup>, y especialmente con

isquemia miocárdica<sup>18-20</sup>. En nuestro estudio, el cambio izquierdo transitorio del vector del QRS no se relacionó con aumento de la frecuencia cardiaca; se asociaba siempre a cambios isquémicos del ECG, y todos los pacientes mostraron la mayor desviación izquierda del eje durante la fase más aguda, y disminuía en paralelo a la mejoría de la isquemia (fig. 5).

Por tanto, la isquemia severa del sistema de conducción que afecta al fascículo anterosuperior de la rama izquierda parece el mecanismo más razonable. Quizá el llamado bloqueo preinfarto podría tomar parte. Esto determinaría un retraso en la activación y conducción de las áreas isquémicas anterosuperiores, por lo que las fibras terminales se dirigirían hacia la zona isquémica<sup>22</sup>.

### Limitaciones

El número de pacientes es escaso por la relativamente baja prevalencia de las obstrucciones agudas del TCI que llegan al hospital. El estudio es retrospectivo y nuestros hallazgos deberían ser confirmados con diseño prospectivo. Se seleccionó el ECG que mostraba los cambios más pronunciados durante la isquemia. Por lo tanto, nuestros hallazgos pueden no ser reproducibles en un contexto donde no se registre frecuentemente el ECG. Sólo se seleccionó a pacientes con elevación del ST en aVR y depresión del ST en seis o más derivaciones, por lo que los hallazgos del estudio son aplicables sólo a este patrón electrocardiográfico. Por otra parte, aunque se podría no haber detectado alguna obstrucción de TCI, parece poco probable, ya que no encontramos a ningún otro paciente con obstrucción de TCI en nuestro registro hospitalario durante ese período. No se pudo comparar los datos de los pacientes con obstrucción de TCI con los de obstrucción de ADA, ya que sólo 3 pacientes tenían esta arteria afectada. Los pacientes con obstrucción de la ADA tienen elevación del ST en las derivaciones precordiales y raramente (sólo 3 casos en nuestra serie), depresión del ST en seis o más derivaciones. Por otra parte, los rasgos del ECG en la obstrucción de la ADA a diferentes niveles han sido bien descritos y habitualmente no plantean problema diagnóstico<sup>12,14,23</sup>. El vector del ST usualmente no se dirige al cuadrante A.

### CONCLUSIONES

En pacientes con SCA y depresión difusa del segmento ST, el análisis vectorial del segmento ST y el complejo QRS distingue la obstrucción del TCI de otras lesiones coronarias. El uso de un algoritmo diagnóstico basado en el análisis del vector del ST en el plano frontal (vector de  $-90^\circ$  a  $180^\circ$ ) y en el plano horizontal (con dirección anterior o paralelo) y el análisis vectorial del QRS (desviación izquierda con hemibloqueo anterior) permite el diagnóstico de obstrucción



de TCI. La posibilidad de establecer un diagnóstico precoz de obstrucción de TCI diferenciándolo de la afección de las otras coronarias es muy relevante en la práctica clínica.

## AGRADECIMIENTOS

A la Dra. Marta Pulido por su asistencia editorial.

## BIBLIOGRAFÍA

- Wellens HJJ, Gorgels APM, Doevendans PA. The ECG in acute myocardial infarction and unstable angina: Diagnosis and risk stratification. Boston-Dordrecht-London: Kluwer; 2003. p. 9.
- De Feyter PJ, Serruys PW. Thrombolysis of acute total occlusion of the left main coronary artery in evolving myocardial infarction. *Am J Cardiol.* 1984;53:1727-8.
- Atie J, Brugada P, Brugada J, Smeets JLRM, Cruz FE, Roukens MP, et al. Clinical presentation and prognosis of left main coronary artery disease in the 1980s. *Eur Heart J.* 1991;12:495-502.
- Gorgels APM, Vos MA, Mulleneers R, De Zwaan C, Bär FWHM, Wellens HJJ. Value of the electrocardiogram in diagnosing the number of severely narrowed coronary arteries in rest angina pectoris. *Am J Cardiol.* 1993;72:999-1003.
- Yamaji H, Iwasaki K, Kusachi S, Murakami T, Hirami R, Hamamoto H, et al. Prediction of acute left main coronary artery obstruction by 12-lead electrocardiography. ST segment elevation in lead aVR with less ST segment elevation in lead V1. *J Am Coll Cardiol.* 2001;38:1348-54.
- Gorgels APM, Engelen DJM, Wellens HJJ. Lead aVR, a mostly ignored but very valuable lead in clinical electrocardiography. *J Am Coll Cardiol.* 2001;38:1355-6.
- Hurst JW. The use of the Grant method to interpret electrocardiograms. *J Am Coll Cardiol.* 2002;39:1878-80.
- Hurst JW. Interpreting electrocardiogram; using basic principles and vector concepts. New York: Marcel Dekker; 2001.
- Rosenbaum MB. The hemiblocks: diagnostic criteria and clinical significance. *Mod Concepts Cardiovasc Dis.* 1970;39:141-6.
- Rentrop KP, Cohen M, Blanke H, Phillips RA. Changes in collateral channel filling immediately after controlled coronary artery occlusion by an angioplasty balloon in human subjects. *J Am Coll Cardiol.* 1985;5:587-92.
- Grant RP. Spatial vector electrocardiography. A method for calculating the spatial electrical vectors of the heart from conventional leads. *Circulation.* 1950;2:676-95.
- Engelen DJ, Gorgels AP, Cheriex EC, De Muinck ED, Ophuis AJO, Dassen WR, et al. Value of the electrocardiogram in localizing the occlusion site in the left anterior descending coronary artery in acute anterior myocardial infarction. *J Am Coll Cardiol.* 1999;34:389-95.
- Hurst JW. Methods used to interpret the electrocardiogram: pattern memorization versus the use of vector concepts. *Clin Cardiol.* 2000;23:4-13.
- Prieto-Solís JA, González C, Hernández MA, De la Torre JM, Lorca J. Predicción electrocardiográfica de la localización de la lesión en la arteria descendente anterior en el infarto agudo de miocardio. *Rev Esp Cardiol.* 2002;55:1028-35.
- Nakamori H, Iwasaka T, Shimada T, Kamihata H, Karakawa M, Matsuura T, et al. Clinical significance of ST-segment elevation in lead aVR in anterior myocardial infarction. Assessment by thallium-201 exercise scintigraphy. *Cardiology.* 1995;86:147-51.
- Karakawa M, Iwasaka T, Kamihata H, Matsui Y, Nakamori H, Matsuura T, et al. Transient ST elevation in lead aVR during left anterior descending artery angioplasty as a marker of the adequacy of the coronary circulation. *J Cardiovasc Technol.* 1992;10:233-9.
- Hori T, Kurosawa T, Yoshida M, Yamazoe M, Aizawami T. Factors predicting mortality in patients after myocardial infarction caused by left main coronary artery occlusion. Significance of ST segment elevation in both aVR and aVL leads. *Jpn Heart J.* 2000;41:571-81.
- Boran KJ, Oliveros RA, Boucher CA, Beckmann CH, Seaworth JF. Ischemia-associated intraventricular conduction disturbances during exercise testing as a predictor of proximal left anterior descending coronary artery disease. *Am J Cardiol.* 1983;51:1098-102.
- Chandrashekhar Y, Kalita HC, Anand IS. Left anterior fascicular block: an ischaemic response during treadmill testing. *Br Heart J.* 1991;65:51-2.
- Kodama K, Hamada M, Hiwada K. Transient leftward QRS axis shift during treadmill exercise testing or percutaneous transluminal coronary angioplasty is a highly specific marker of proximal left anterior descending coronary artery disease. *Am J Cardiol.* 1997;79:1530-4.
- Massing GK, James TN. Anatomical configuration of the His bundle and bundle branches in the human heart. *Circulation.* 1976;53:609-21.
- Schamroth L. The electrocardiology of coronary artery disease. 2.<sup>a</sup> ed. Oxford-London-Edinburgh: Blackwell; 1984. p. 103.
- Martínez-Dolz L, Arnau MA, Almenar L, Rueda J, Osa A, Quesada A, et al. Utilidad del electrocardiograma para predecir el lugar de la oclusión en el infarto agudo de miocardio anterior con enfermedad aislada de la arteria descendente anterior. *Rev Esp Cardiol.* 2002;55:1036-41.