

MÉTODOS

Detección mediante Doppler color de los puentes de arteria mamaria interna y valoración funcional de su permeabilidad

Raúl Moreno, Miguel Ángel García-Fernández, Mar Moreno, Javier Bermejo, Jacobo Silva*, José Luis Vallejo* y Juan Luis Delcán

Laboratorio de Ecocardiografía. Departamentos de Cardiología y *Cirugía Cardiovascular. Hospital General Universitario Gregorio Marañón. Madrid.

arteria mamaria interna / cateterismo cardíaco / ecocardiografía Doppler / flujo coronario / injerto coronario / permeabilidad coronaria / valoración funcional

Introducción. La permeabilidad de los puentes coronarios de arteria mamaria interna se evalúa habitualmente de forma invasiva mediante cateterismo cardíaco. El objetivo de este estudio fue investigar la capacidad de un sistema Doppler de alta frecuencia en la evaluación funcional de los cambios de flujo en puentes coronarios de arteria mamaria interna mediante abordaje transtorácico.

Métodos. Veintidós pacientes (63 ± 9 años, 17 varones) con puentes coronarios de arteria mamaria interna fueron evaluados mediante ecocardiografía transtorácica, con un equipo Acuson Sequoia C256 (Acuson, Mountain view, EE.UU.), colocando el transductor (sonda de 5 MHz) en posición paraesternal en el segundo o tercer espacios intercostales izquierdos. Se consideró haber detectado el flujo del puente de mamaria en presencia de un flujo bifásico sistólico/diastólico. En ausencia de contraindicaciones, se administró dipiridamol 0,5 mg/kg i.v. para la evaluación funcional del flujo coronario.

Resultados. En 16 pacientes (73%), se visualizó el flujo correspondiente al puente de mamaria interna. La velocidad máxima de las ondas sistólica y diastólica fueron 38 ± 13 y 37 ± 15 cm/s, respectivamente. Se administró dipiridamol a 11 pacientes. Tras la administración de dipiridamol, las velocidades sistólica y diastólica se incrementaron de 32 ± 8 a 43 ± 14 cm/s ($p = 0,0429$) y de 25 ± 8 a 50 ± 17 cm/s ($p = 0,0002$), respectivamente (incremento del $33 \pm 22\%$ y del $103 \pm 46\%$ sobre los valores basales, respectivamente).

Conclusión. En este estudio descriptivo se observa que la evaluación funcional no invasiva de los puentes coronarios de arteria mamaria interna mediante abordaje transtorácico es posible mediante un sistema de ecocardiografía de alta frecuencia.

Palabras clave: *Injerto coronario. Ecocardiografía Doppler.*

Correspondencia: Dr. M.A. García-Fernández.
Laboratorio de Ecocardiografía. Departamento de Cardiología.
Hospital General Universitario Gregorio Marañón.
Dr. Esquerdo, 46. 28009 Madrid.

Recibido el 24 de junio de 1998.

Aceptado para su publicación el 5 de noviembre de 1998.

MAMMARY ARTERY CORONARY GRAFTS: PATENCY ASSESSMENT AND FUNCTIONAL EVALUATION BY COLOR DOPPLER

Background. Left internal mammary artery coronary graft patency is usually evaluated invasively by cardiac catheterization. The objective of this study was to assess the ability of a high-frequency transthoracic Doppler echocardiographic system in the evaluation of patency and flow velocities changes in left internal mammary artery.

Methods. Twenty-two patients (63 ± 9 years, 17 male) who had previously undergone left internal mammary artery to left anterior descending artery were evaluated by transthoracic echocardiography, with an Acuson Sequoia C256 equipment (Acuson, Mountain view, USA), placing the transducer (5 MHz) in the second-third left intercostal space. Left internal mammary artery flow was considered to be found in the presence of one systolic/diastolic byphasic blood flow. Dipiridamol 0.5 mg/kg was administered in absence of contraindications in order to evaluate the flow reserve.

Results. In 16 patients (73%), a byphasic systolic-diastolic flow was visualized. Peak velocity of systolic and diastolic waves was 38 ± 13 and 37 ± 15 cm/s, respectively. Eleven patients received i.v. dipiridamol 0.5 mg/kg. After dipiridamol, systolic and diastolic velocities rose from 32 ± 8 to 43 ± 14 cm/s ($p = 0.0429$) and from 25 ± 8 to 50 ± 17 cm/s ($p = 0.0002$), respectively (an increasing of $33 \pm 22\%$ and $103 \pm 46\%$ over the baseline, respectively).

Conclusion. This descriptive study shows that a non-invasive functional evaluation of left internal mammary artery grafts by a transthoracic approach with a high-frequency echocardiographic equipment is possible.

Key words: *Coronary bypass. Doppler. Echocardiography.*

(*Rev Esp Cardiol* 1999; 52: 253-258)

INTRODUCCIÓN

La arteria mamaria interna (AMI) se ha convertido en el vaso de elección en la cirugía de derivación coronaria, al poseer una elevada tasa de permeabilidad a largo plazo y ofrecer un mejor pronóstico en comparación con la vena safena^{1,2}. Los puentes coronarios de AMI se evalúan habitualmente de forma invasiva, mediante cateterismo cardíaco, pero existen recientes trabajos que indican que es posible una evaluación no invasiva de la permeabilidad de los puentes de AMI mediante ecocardiografía, sobre todo transefágica^{3,4}, pero también transtorácica⁵⁻¹⁵. Sin embargo, son escasos los datos existentes sobre la posible utilidad de la ecocardiografía transtorácica en la evaluación funcional de puentes coronarios de AMI mediante ecocardiografía transtorácica. En este trabajo se describe la capacidad de un sistema de ecocardiografía Doppler transtorácico de alta frecuencia en la evaluación funcional de los puentes coronarios de AMI.

MÉTODOS

Pacientes

Se estudiaron 22 pacientes sometidos previamente a cirugía de revascularización coronaria con anastomosis de la AMI izquierda a la arteria coronaria descendente anterior que fueron enviados consecutivamente al laboratorio de ecocardiografía de nuestro centro. Nueve pacientes se encontraban hospitalizados con el diagnóstico de angina, y los restantes 13 casos se encontraban asintomáticos y fueron estudiados en el contexto de una revisión reglada. En 15 pacientes (grupo A), el estudio ecocardiográfico se realizó durante el primer año tras la intervención (4 ± 2 meses tras la cirugía), mientras que los restantes 7 pacientes se estudiaron al menos un año (114 ± 29 meses) tras la cirugía (grupo B).

Estudio ecocardiográfico

El ecocardiograma Doppler se realizó mediante abordaje transtorácico con un equipo Acuson Sequoia C256 (Acuson, Mountain view, EE.UU.). El transductor (sonda de 5 MHz) se colocó en la región paraesternal, en el segundo o tercer espacio intercostal izquierdo, con el paciente en posición de decúbito supino.

Evaluación del flujo coronario

Se consideró haber detectado el flujo del puente de AMI ante la visualización de una estructura tubular con un patrón bifásico (sistólico/diastólico) del flujo sanguíneo. En los pacientes en los que se visualizó el flujo del puente de AMI, se administró dipiridamol i.v. (0,5 mg/kg) en ausencia de contraindicaciones. Se midieron

las velocidades máximas de las ondas sistólica y diastólica en condiciones basales y 5 min después de la administración de dipiridamol, considerándose como reserva funcional el cociente entre la velocidad diastólica después y antes de la administración de dipiridamol.

Cateterismo cardíaco

Se realizó estudio coronariográfico en 9 pacientes (en los 7 pacientes del grupo B y en 2 pacientes del grupo A que se encontraban sintomáticos), y en estos 9 pacientes el puente de AMI se encontraba permeable y sin lesiones significativas. En los restantes 13 pacientes no se consideró indicada la realización de coronariografía, al ser pacientes asintomáticos y haber transcurrido poco tiempo desde la revascularización (menos de 6 meses).

Análisis estadístico

El análisis estadístico se realizó con ayuda del programa informático JMP 3.0.1. (SAS Institute, Inc.). Las variables cuantitativas se expresan como media \pm desviación estándar, y las variables cualitativas como porcentajes (proporciones). Para comparar las variables cuantitativas antes y después de la administración de dipiridamol se empleó la comparación de medias con medidas repetidas. Las asociaciones se consideran como estadísticamente significativas ante un valor de p menor de 0,05.

RESULTADOS

Características basales

Las características basales se resumen en la **tabla 1**.

Flujo de los puentes de AMI

Se visualizó de forma adecuada el puente de AMI, con un patrón de flujo sanguíneo bifásico (sistólico/diastólico) en 16 de los 22 pacientes (73%); en 6 de aquéllos, se

TABLA 1
Características basales (n = 22)

Edad (años)	63 \pm 9
Varones	17 (77%)
Meses tras la cirugía	35 \pm 53 (rango, 2-163)
Número de vasos enfermos	2,6 \pm 0,5
Número de puentes coronarios	2,4 \pm 0,6
Hipertensión	7 (32%)
Hipercolesterolemia	10 (45%)
Tabaquismo	13 (59%)
Diabetes mellitus	10 (45%)
Infarto previo	15 (68%)

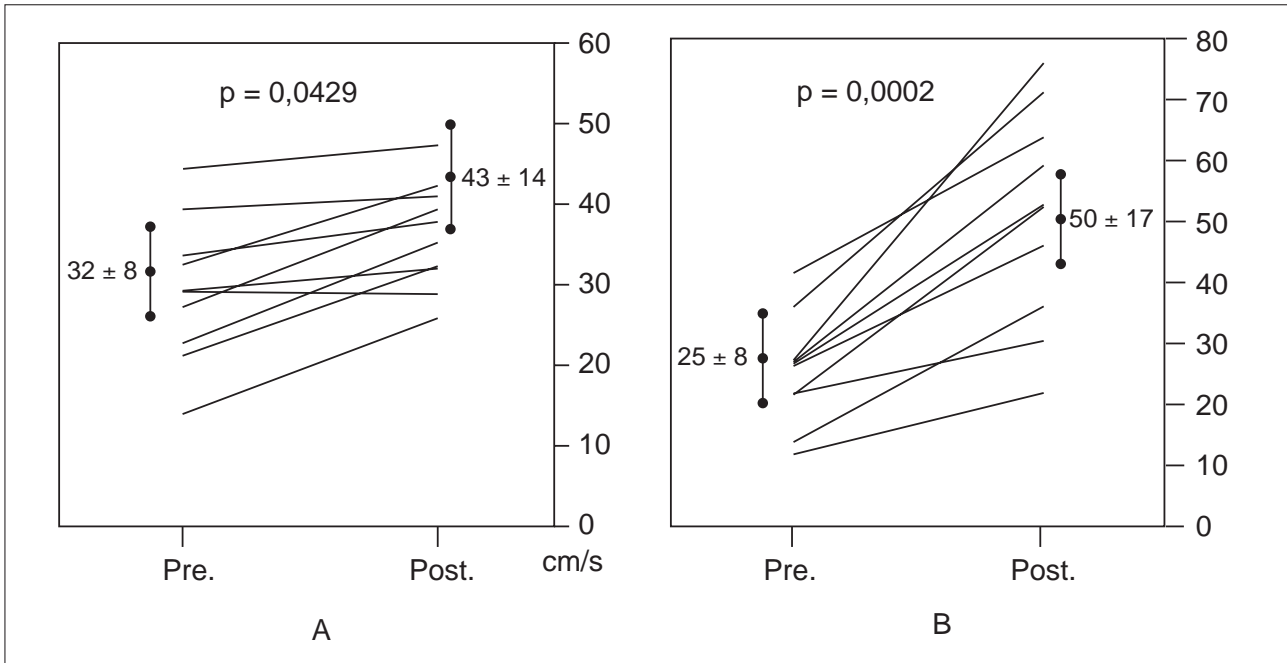


Fig. 1. A: velocidad máxima de la onda sistólica antes (Pre.) y después (Post.) de la administración de dipiridamol; B: velocidad máxima de la onda diastólica antes (Pre.) y después (Post.) de la administración de dipiridamol.

había comprobado mediante cateterismo la permeabilidad del puente. En 6 pacientes, no se detectó el puente de mamaria; en 3 de estos 6 pacientes se había comprobado mediante cateterismo la permeabilidad del puente de mamaria, mientras que en los otros 3 no se había realizado coronariografía. Las velocidades máximas de las ondas sistólica y diastólica fueron de 38 ± 13 y de 37 ± 15 cm/s, respectivamente. El cociente entre las velocidades máximas diastólica y sistólica fue de $0,87 \pm 0,45$, siendo mayor la velocidad diastólica que la sistólica en 5 de los 16 pacientes (31%) en condiciones basales.

Evaluación funcional del puente de mamaria

Se administró dipiridamol a 11 de los 16 pacientes (69%). En estos 11 pacientes, las velocidades sistólica y diastólica se incrementaron de 32 ± 8 a 43 ± 14 cm/s ($p = 0,0429$), y de 25 ± 8 a 50 ± 17 cm/s ($p = 0,0002$), respectivamente (figs. 1A y B). En la figura 2 se expone el patrón de flujo en un paciente en condiciones basales y tras la administración de dipiridamol. El cociente entre las velocidades diastólica y sistólica antes y después de la administración de dipiridamol fue de $0,81 \pm 0,32$ y de $1,25 \pm 0,48$ cm/s, respectivamente ($p = 0,021$). La velocidad diastólica fue mayor que la sistólica en 2 (18%) y 8 (73%) pacientes antes y después de la administración de dipiridamol ($p = 0,008$).

Los cocientes entre los valores basales y tras la administración dipiridamol para las velocidades sistólica y diastólica fueron de $1,33 \pm 1,22$ y de $2,03 \pm 1,46$ cm/s, respectivamente.

DISCUSIÓN

Visualización del puente de arteria mamaria interna

La visualización del puente de AMI fue posible en el 73% de los pacientes (16 de 22), una proporción similar a la referida en estudios similares con ecocardiografía transtorácica⁵⁻¹⁷. El hecho de que los 3 pacientes en los que no se detectó el puente mediante Doppler y en los que se había realizado coronariografía la AMI se encontrara permeable indica que la falta de visualización del puente de AMI se debe fundamentalmente a limitaciones técnicas, y no a la ausencia de permeabilidad del puente. En algunos casos, la imagen obtenida permitió la reconstrucción anatómica de todo el puente coronario (fig. 3), de forma similar a como recientemente ha sido publicado por Ehrensam et al¹⁸.

Se conoce que la AMI no pontada tiene un patrón de flujo sistólico, las arterias coronarias nativas un patrón bifásico (sistólico/diastólico) típico con predominio diastólico y la AMI anastomosada a las arterias coronarias un patrón bifásico sistólico y diastólico, aunque con un predominio diastólico menos claro que en las coronarias nativas¹⁷. En la presente serie, el flujo en condiciones basales mostró una velocidad sistólica superior a la diastólica, y un predominio diastólico tan sólo en el 31% de los pacientes. Este hallazgo puede explicarse, al menos en parte, por la colocación del transductor en la región paraesternal, en el segundo o tercer espacio intercostal izquierdo, ya que se ha des-

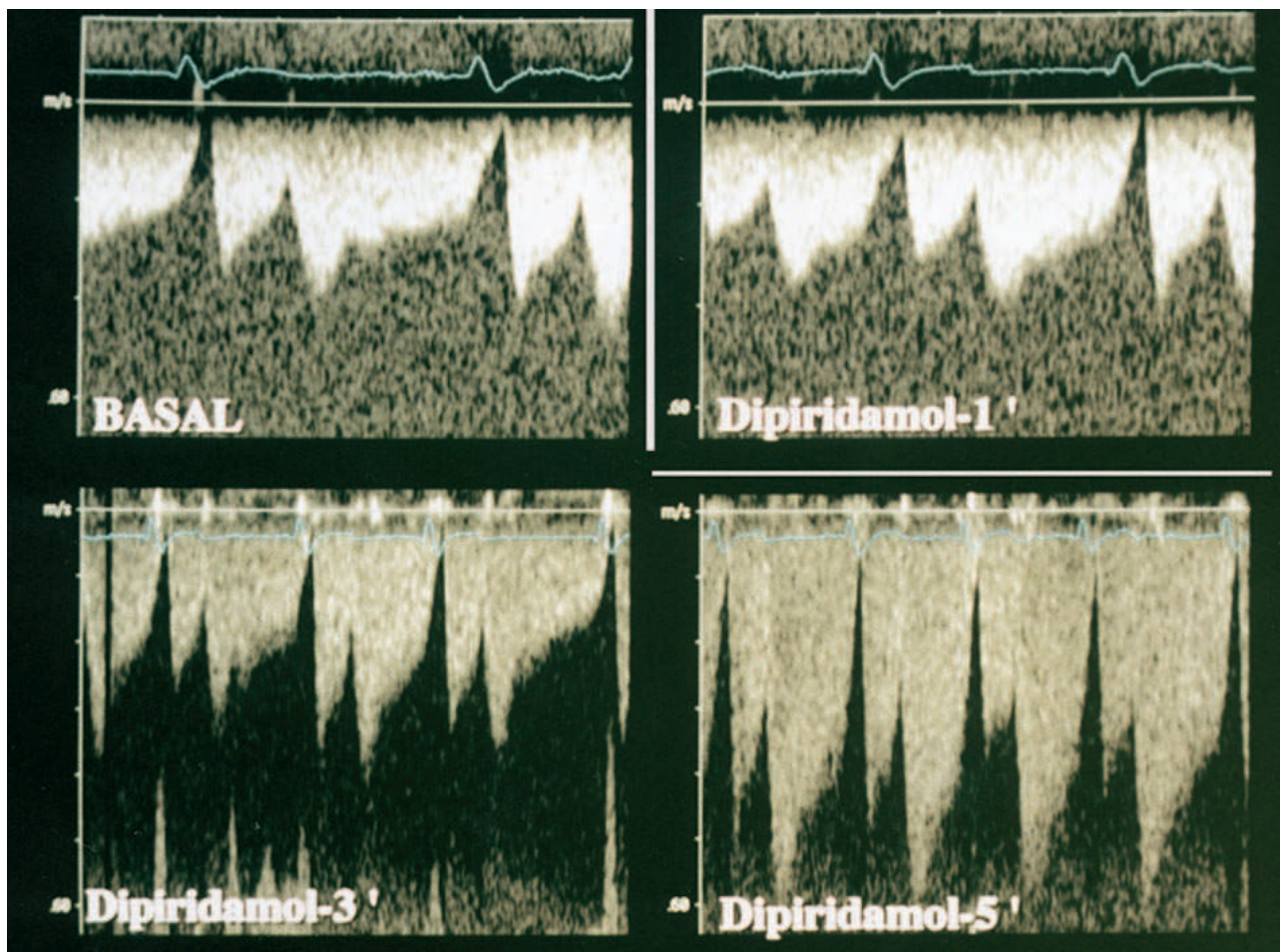


Fig. 2. Imagen del flujo del puente coronario en un paciente en condiciones basales, así como uno, tres y cinco minutos tras la administración de dipiridamol.

critico que el cociente entre la velocidad diastólica y sistólica en puentes coronarios de AMI es menor en la región proximal del puente, en comparación con el segmento distal^{19,20}.

Evaluación funcional del puente de mamaria

En arterias coronarias nativas, el flujo sanguíneo puede incrementarse desde dos hasta cinco veces sobre el valor basal cuando se incrementan las demandas miocárdicas de oxígeno²¹. En este trabajo, se administró dipiridamol a 11 pacientes. En todos se observó un incremento del flujo sanguíneo, fundamentalmente en el componente diastólico, encontrándose estos hallazgos en concordancia con los estudios sobre reserva coronaria con Doppler intravascular.

La velocidad diastólica se incrementó en $2,03 \pm 1,46$ veces tras la administración de dipiridamol, encontrándose en el límite inferior de la normalidad de los valores correspondientes a la reserva de flujo coronario en arterias coronarias nativas²¹. Se ha sugerido que los puentes de mamaria permiten un menor incre-

mento del flujo sanguíneo en comparación con los puentes coronarios de vena safena²², pero también se ha demostrado que aunque la reserva de flujo coronario puede encontrarse comprometida en el período postoperatorio precoz, se produce una recuperación a lo largo de las sucesivas semanas o meses.

Limitaciones del estudio

Este estudio tiene varias limitaciones que deben ser consideradas. En primer lugar, aunque en los pacientes asintomáticos del grupo A presumiblemente el puente de AMI se encontrase permeable, no se realizó cateterismo cardíaco en todos ellos. En segundo lugar, con esta técnica no se pudo obtener el flujo coronario en valores absolutos, sino como velocidades de flujo, debido a que la medición fiable del diámetro de los puentes no fue posible. Esta misma limitación es atribuible a la evaluación funcional de los puentes de mamaria, que no se ha obtenido a través de valores absolutos de flujo, sino de cambio de velocidades de flujo.

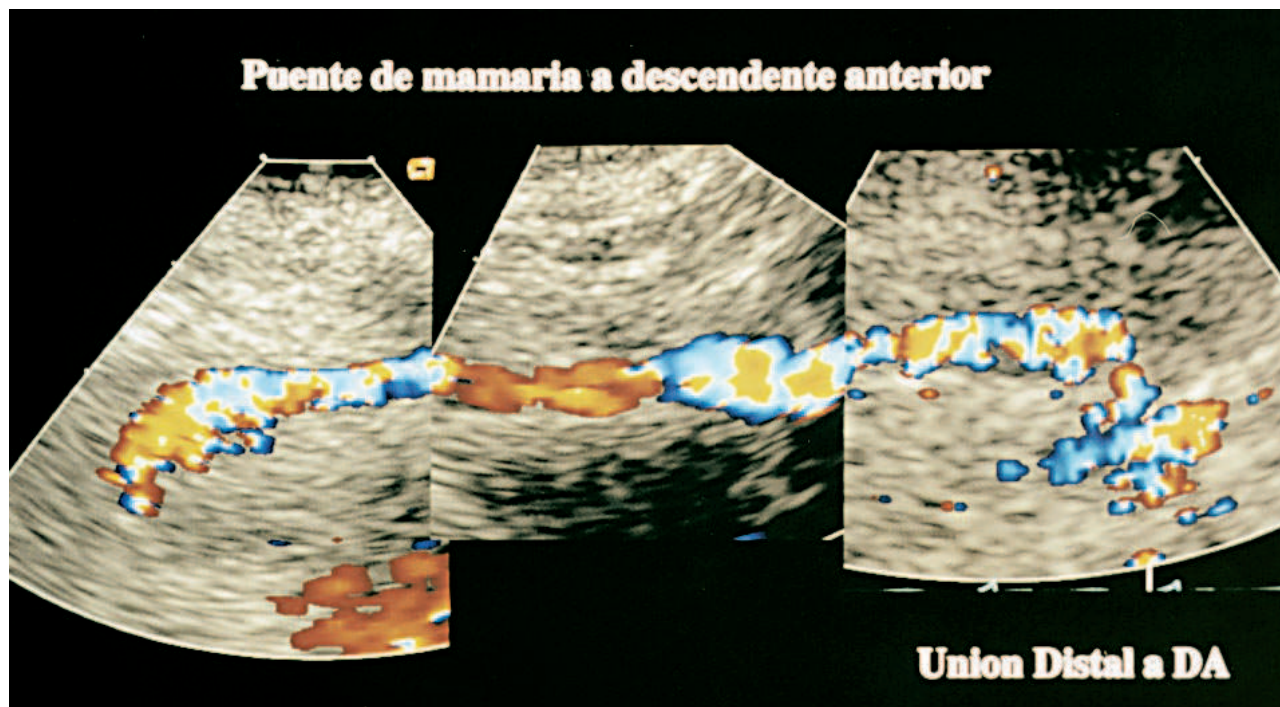


Fig. 3. Reconstrucción de la imagen anatómica de un puente de mamaria, desde su anastomosis proximal a la distal.

Conclusiones

A pesar de sus limitaciones, este estudio demuestra que la evaluación morfológica y funcional de los puentes coronarios de AMI puede realizarse de forma no invasiva mediante Doppler transtorácico y con la administración de dipiridamol. Queda pendiente, no obstante, la validación de esta técnica con medición de reserva de flujo coronario realizada mediante Doppler intravascular.

BIBLIOGRAFÍA

1. Loop FD, Lytle BW, Cosgrove DM, Stewart RW, Goormastic M, Williams GW et al. Influence of the internal mammary artery graft on 10 year survival and other cardiac events. *N Engl J Med* 1986; 314: 1-6.
2. Grondin CM, Campeau I, Lésperance J, Anjalbert M, Bourassa MG. Comparison of late changes in internal mammary artery and saphenous vein grafts in two consecutive series of patients 10 years after operation. *Circulation* 1984; 70: 208-212.
3. Mundigler G, Zehetgruber M, Christ G, Siostrzonek P. Comparison of transesophageal coronary sinus and left anterior descending coronary artery Doppler measurements for the assessment of coronary flow reserve. *Clin Cardiol* 1997; 20: 225-231.
4. Stoddard MF, Prince CR, Morris GT. Coronary flow reserve assessment by dobutamine transesophageal Doppler echocardiography. *J Am Coll Cardiol* 1995; 25: 325-332.
5. Zanchetta M, Dalle Mule J, Di Mario C, Perelli R, Carlon R, De Lio U et al. Valutazione della riserva di flusso dei bypass con arteria mammaria interna in situ. *G Ital Cardiol* 1988; 18: 914-919.
6. Ciccone M, Federici A, Marchese A, Troito G, Sorgente L, Biasco MG et al. Velocimetria Doppler dell'arteria mammaria interna anastomizzata sulla discendente anteriore: analisi non invasiva della circolazione coronarica. *Cardiologia* 1989; 34: 617-621.
7. Kyo S, Matsumura M, Yokote Y, Takamoto S, Omoto R. Evaluation of patency of internal mammary artery grafts: a comparison of two-dimensional Doppler echocardiography with coronary angiography. *J Cardiol* 1990; 20: 607-616.
8. Fujesima K, Yoshiharu T, Sudo Y, Murayama H, Masuda Y, Inagaki Y. Comparison of coronary hemodynamics in patients with internal mammary artery and saphenous vein coronary artery bypass grafts: a noninvasive approach using combined two-dimensional and Doppler echocardiography. *J Am Coll Cardiol* 1990; 15: 131-139.
9. de Bono DP, Samani NJ, Spyt TJ, Hartshorne T, Thrush AJ, Evans DH. Transcutaneous ultrasound measurement of blood-flow in internal mammary artery to coronary artery grafts. *Lancet* 1992; 339: 379-381.
10. Bryan AJ, Barnard SP. Transcutaneous ultrasound measurement of flow in internal mammary artery [carta]. *Lancet* 1992; 339: 869.
11. Krijne R, Lyttwin RM, Holtgen R, Heinrich KW, Marx R, Sons H. Combined two-dimensional and Doppler echocardiographic examination of internal mammary artery grafts from the supraclavicular fossa. *Int J Cardiol* 1992; 37: 61-64.
12. Tagaki T, Yoshikawa J, Yoshida K, Akasaka T. Non invasive assessment of left internal mammary artery patency using duplex Doppler echocardiography from supraclavicular fossa. *J Am Coll Cardiol* 1993; 22: 1.647-1.652.
13. Mauric A, Samani NJ, De Bono DP. Effects of exercise and nitrates on blood flow in internal mammary artery to coronary artery grafts: a non-invasive study. *Cli Sci* 1995; 88: 635-641.
14. Crowley JJ, Shapiro LM. Noninvasive assessment of left internal mammary artery graft patency using transthoracic echocardiography. *Circulation* 1995; 92 (Supl 2): 25-30.
15. Pezzano A, Cali G, Milazzo A, Fusco R de Pieri G, Faletta F, Pezzano A Jr. Transthoracic 2D echo color Doppler assessment of internal mammary artery to left anterior descending coronary artery graft. *Int J Card Imaging* 1995; 11: 177-184.

16. Voci P, Testa G, Plaustra G, Marino B, Campa PP. Studio del flusso coronarico con ecocardiografia transtoracica ad alta risoluzione e Doppler non direzionale. *Cardiologia* 1997; 42: 849-853.
17. Wilson RF, Laughlin DE, Ackell PH, Chilian WM, Holidia MD, Hartley CJ et al. Transluminal subselective measurement of coronary artery blood flow velocity and vasodilator reserve in man. *Circulation* 1985; 72: 82-92.
18. Ehram JE, Spittel PC, Seward JB. Internal mammary artery: 100% visualization with new ultrasound technology. *J Am Soc Echocardiogr* 1998; 11: 10-12.
19. Bach RG, Kern MJ, Donohue TJ, Aguirre FU, Caracciolo EA. Comparison of phasic blood flow velocity characteristics of arterial and venous coronary artery bypass conduits. *Circulation* 1993; 88 (Supl 2): 133-140.
20. Gurne O, Chenu P, Polidori C, Louagie Y, Buche M, Haxhe JP et al. Functional evaluation of internal mammary artery bypass grafts in the early and late postoperative periods. *J Am Coll Cardiol* 1995; 25: 1.120-1.128.
21. Gould KL, Lipscomb K, Hamilton GW. Physiologic basis for assessing critical coronary stenosis: instantaneous flow response and regional distribution during coronary hyperemia as measures of coronary flow reserve. *Am J Cardiol* 1974; 33: 87-94.
22. Kawasuji M, Tsujiguchi H, Tedorika T, Taki J, Iwa T. Evaluation of postoperative flow capacity of internal mammary artery. *J Thorac Cardiovasc Surg* 1990; 99: 696-702.
23. Campisi R, Czernin J, Karpman HL, Schelbert HR. Coronary vasodilator capacity and flow reserve in normal myocardium supplied by bypass grafts late after surgery. *Am J Cardiol* 1997; 80: 27-31.