

enlentecimiento de la conducción auriculoventricular, lo que explica el que no se haya comunicado hasta ahora ningún caso de conducción auriculoventricular 1:1.

Vernakalant basa su mecanismo de acción principal en el bloqueo de corrientes de potasio presentes en la aurícula ( $I_{Kur}$  e  $I_{K,ACH}$ ), prolongando el periodo refractario y el potencial de acción auricular, lo que le procura actividad antifibrilatoria<sup>6</sup>. Además, en estudios *in vitro* se ha demostrado que bloquea canales de sodio dependientes de voltaje, con mayor inhibición a mayor frecuencia cardiaca, como es el caso de la FA.

En este caso, el enlentecimiento de la conducción auricular, posiblemente por bloqueo de canales de sodio, pudo favorecer la aparición de *flutter* lento, lo que permitió la conducción 1:1 a los ventrículos.

Aunque infrecuente, se debe tener en cuenta este patrón de proarritmia ante la previsible expansión del uso de vernakalant, sin que a nuestro juicio limite su utilidad clínica.

Marta de Riva-Silva\*, José M. Montero-Cabezas,  
Ricardo Salgado-Aranda, María López-Gil,  
Adolfo Fontenla-Cerezuela y Fernando Arribas-Ynsaurriaga

Unidad de Arritmias y Electrofisiología, Servicio de Cardiología,  
Hospital 12 de Octubre, Madrid, España

\* Autor para correspondencia:

Correo electrónico: [martaderiva@gmail.com](mailto:martaderiva@gmail.com) (M. de Riva-Silva).

On-line el 22 de junio de 2012

## BIBLIOGRAFÍA

- Nabar A, Rodríguez L, Timmermans, Van Mechelen R, Wellens H. Class IC antiarrhythmic drug induced atrial flutter: electrocardiographic and electrophysiological findings and their importance for long term outcome after right atrial isthmus ablation. *Heart*. 2001;85:424-9.
- Roy D, Pratt D, Torp-Pedersen C, Wyse D, Toft E, Juul-Moller S, et al. Vernakalant hydrochloride for rapid conversion of atrial fibrillation: a phase 3, randomized, placebo-controlled trial. *Circulation*. 2008;117:1518-25.
- Hernández Madrid A, Matía Francés R, Moro C. Novedades en electrofisiología cardiaca y arritmias. *Rev Esp Cardiol*. 2011;64 Suppl 1:81-90.
- Camm AJ, Capucci A, Hohnloser SH, Torp-Pedersen C, Van Gelder IC, Mangal B, et al. A randomized active-controlled study comparing the efficacy and safety of vernakalant to amiodarone in recent-onset atrial fibrillation. *J Am Coll Cardiol*. 2011;57:313-21.
- Camm AJ, Toft E, Torp-Pedersen C, Vijayaraman P, Juul-Moller S, Ip J, et al. Efficacy and safety of vernakalant in patients with atrial flutter: a randomized, double blind, placebo-controlled trial. *Europace*. 2012;14:804-9.
- Dorian P, Pinter A, Mangat I, Korley V, Cvitkovic SS, Beach GN. The effect of vernakalant (RSD1235), an investigational antiarrhythmic agent, on atrial electrophysiology in humans. *J Cardiovasc Pharmacol*. 2007;50:35-40.

<http://dx.doi.org/10.1016/j.recesp.2012.03.015>

## Desarrollo tardío de hipertensión arterial pulmonar en paciente con transposición de grandes arterias sometido a switch arterial

### Late Development of Pulmonary Arterial Hypertension After Arterial Switch for Transposition of the Great Arteries

#### Sra. Editora:

El desarrollo tardío de hipertensión pulmonar es un problema raramente diagnosticado en pacientes intervenidos quirúrgicamente de transposición de grandes arterias (TGA) sin defecto residual.

En el caso que presentamos, se trata de un paciente varón diagnosticado de TGA con septo interventricular íntegro al nacimiento. El primer día de vida se lo sometió a cateterismo cardiaco para realizar auriculoseptostomía de Rashkind, y presentaba presiones pulmonares a nivel suprasistémico. Con 11 días de vida, fue intervenido para corrección definitiva mediante la técnica de *switch* arterial y cierre de la comunicación interauricular. Se le daba seguimiento en consultas de cardiología pediátrica, y permanecía asintomático y sin ningún signo clínico

o en las distintas pruebas complementarias (ecocardiografía incluida) que hicieran sospechar la presencia de hipertensión pulmonar. Con 9 años de edad, comenzó con cansancio cada vez a menores esfuerzos (clase funcional de la *New York Heart Association* III). Se realizó test de los 6 min de marcha, con una distancia recorrida de 480 m y un aumento de la frecuencia cardiaca de 90 a 120 lpm. En las pruebas realizadas, presenta un electrocardiograma con predominio de cavidades derechas, y en la ecocardiografía se observa buena contractilidad ventricular, un índice de excentricidad ventricular de 1 (fig. 1), sin otras anomalías asociadas que apuntaran a hipertensión pulmonar. Ante la discordancia entre la clínica y las pruebas complementarias, optamos por realizar cateterismo cardiaco, que evidenció una hipertensión arterial pulmonar a nivel suprasistémico (fig. 2), con resistencias pulmonares arteriales elevadas (11,7 UW), presión capilar pulmonar enclavada normal y escasa respuesta a vasodilatadores pulmonares. Ante dicho diagnóstico, optamos por iniciar tratamiento con bosentán 62,5 mg/12 h y sildenafilo 2 mg/kg/día. Tras 1 año de evolución, se observaba una mejoría clínica objetivada mediante test de los 6 min de marcha, en la que recorrió 616 m con menor respuesta taquicardizante (65 a 81 lpm). Volvimos a repetir el cateterismo cardiaco, y se observó una disminución sustancial de las presiones pulmonares a nivel del 50%

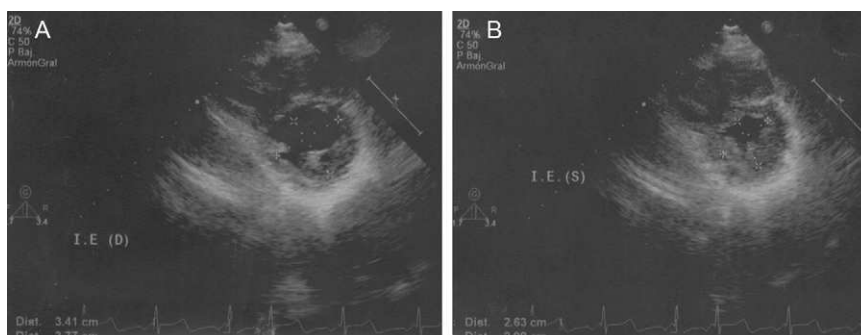
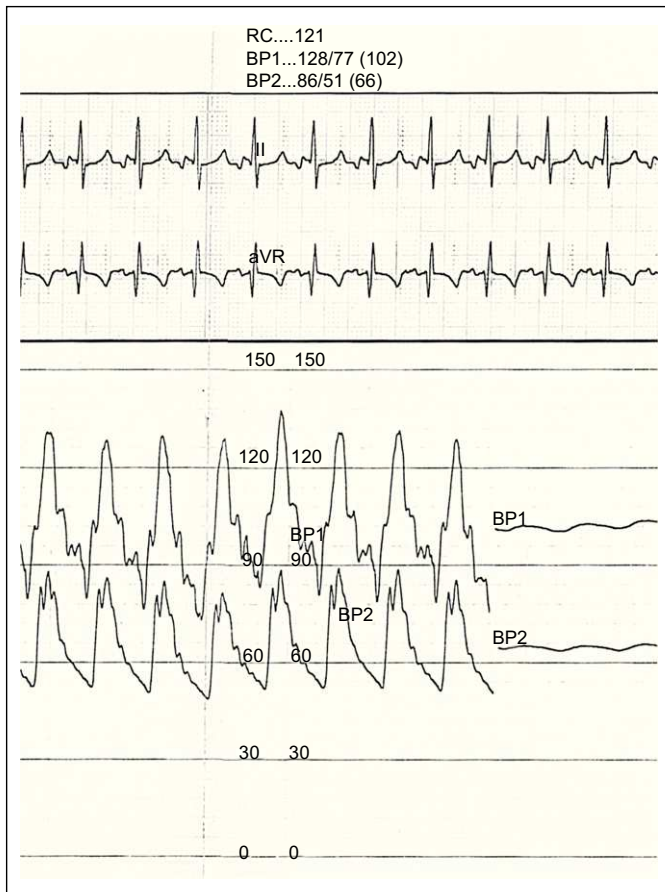


Figura 1. Ecocardiografía transtorácica en plano paraesternal de eje corto. Medición del índice de excentricidad del ventrículo izquierdo en diástole (A) y sístole (B).



**Figura 2.** Cateterismo cardiaco. Registro de presiones simultáneas en aorta descendente (BP2) y tronco de la arteria pulmonar (BP1). RC: ritmo cardiaco.

de las sistémicas y con bajada de las resistencias arteriales pulmonares a 5,4 UW.

La hipertensión arterial pulmonar asociada a cardiopatías congénitas se encuadra dentro del primer grupo de la clasificación clínica de hipertensión pulmonar de la Reunión de Dana Point, el grupo de hipertensión arterial pulmonar. Este caso clínico pertenece al cuarto grupo de la subclasificación clínica de la hipertensión arterial pulmonar asociada a cardiopatía congénita, esa hipertensión arterial pulmonar que aparece o persiste tras la cirugía correctora<sup>1</sup>. La TGA es una de las cardiopatías que se relaciona con la aparición tardía de hipertensión pulmonar; según la serie, la incidencia estimada

está entre el 3 y el 4%<sup>2</sup>, y se ha publicado tanto en pacientes intervenidos mediante *switch* auricular<sup>3</sup> como en los operados mediante *switch* arterial<sup>2</sup>.

El mecanismo fisiopatológico que conduce a la hipertensión arterial pulmonar en estos pacientes es incierto; como posible etiopatogenia se ha descrito una hemodinámica alterada en la distribución de la sangre oxigenada a través del lecho vascular pulmonar fetal<sup>2</sup>, y una mayor vulnerabilidad del lecho vascular pulmonar en el periodo postoperatorio inmediato<sup>4</sup>.

Una característica que define a este grupo de hipertensión pulmonar es su hemodinámica, muy similar a la hipertensión arterial pulmonar idiopática, hecho que ensombrece su pronóstico a largo plazo<sup>4,5</sup>. De tal manera, se ha descrito a la hipertensión arterial pulmonar como la causa más frecuente de mortalidad a largo plazo en los pacientes con TGA sometidos a *switch* arterial<sup>6</sup>. Por todo ello, y dada la probable mala evolución clínica, se precisarían medidas terapéuticas más agresivas en el tratamiento de la hipertensión arterial pulmonar con politerapia inicial.

María Torres\*, Jose F. Coserria y Jose L. Gavilán

Sección de Cardiología Pediátrica, Hospital Infantil Virgen del Rocío, Sevilla, España

\* Autor para correspondencia:

Correo electrónico: [macatr@msn.com](mailto:macatr@msn.com) (M. Torres).

On-line el 3 de julio de 2012

## BIBLIOGRAFÍA

1. Simonneau G, Robbins IM, Beguetti M, Channick RN, Delcroix M, Denton CP, et al. Updated clinical classification of pulmonary hypertension. *J Am Coll Cardiol.* 2009;54:S43-54.
2. Cordina R, Celermajer D. Late-onset pulmonary arterial hypertension after a successful atrial or arterial switch procedure for transposition of the great arteries. *Pediatr Cardiol.* 2010;31:238-41.
3. Ebenroth ES, Hurwitz RA, Cordes TM. Late onset of pulmonary hypertension after successful Mustard surgery for d-transposition of the great arteries. *Am J Cardiol.* 2000;85:127-30.
4. Beghetti M, Tissot C. Hipertensión pulmonar en los cortocircuitos congénitos. *Rev Esp Cardiol.* 2010;63:1179-93.
5. Haworth SG, Hislop AA. Treatment and survival in children with pulmonary arterial hypertension: the UK Pulmonary Hypertension Service for Children 2001-2006. *Heart.* 2009;95:312-7.
6. Prifti E, Crucean A, Bonacchi M, Bernabei M, Murzi B, Luisi SV, et al. Early and long term outcome of the arterial switch operation for transposition of the great arteries: predictors and functional evaluation. *Eur J Cardiothorac Surg.* 2002;22:864-73.

<http://dx.doi.org/10.1016/j.recesp.2012.03.021>