

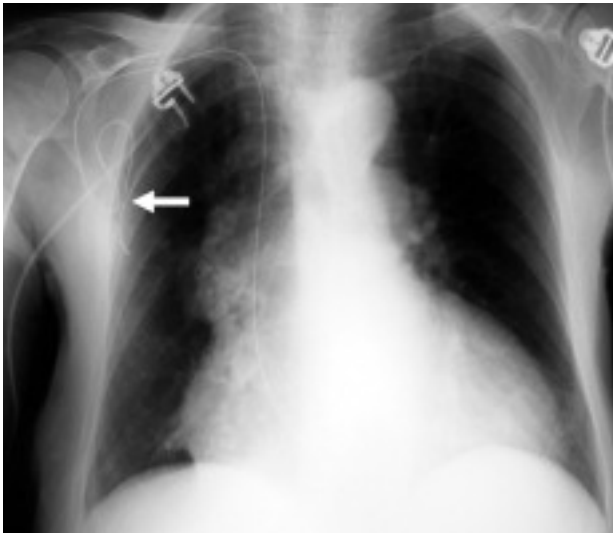Fig. 1.

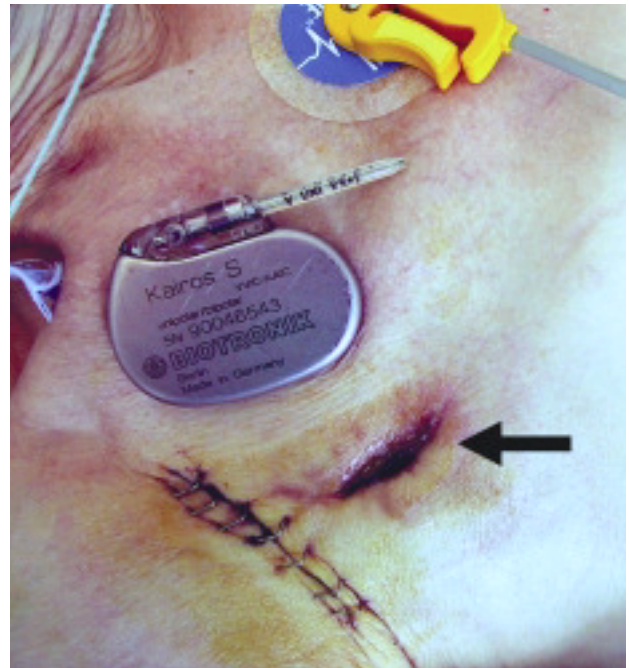


Fig. 2.

## Desaparición del generador de marcapasos

Mujer de 83 años, con antecedentes de implantación de marcapasos VVI 10 años atrás por bloqueo auriculoventricular completo. Cuatro meses antes se había sometido en otro centro a recambio electivo del generador por agotamiento del mismo, ingresando en la actualidad por síncope. Vivía sola, presentaba demencia senil y ceguera por glaucoma en el ojo derecho.

En el ECG se observaba bloqueo auriculoventricular completo con ritmo de escape ventricular a 35 lat/min y morfología de bloqueo avanzado de la rama derecha del haz de His. No se apreciaba espícula de estimulación.

En el examen físico se apreció que la zona de la bolsa del generador aparecía edematosa y tumefacta, con solución de continuidad en la piel, sin localizar el generador a la palpación.

En la radiografía de tórax se observaba la ausencia del generador de marcapasos e interrupción del electrodo. Además, se apreciaba aparente solución de continuidad en el electrodo (fig. 1, flecha).

Tras volver a preguntar a la paciente, ésta reconoció que había seccionado el cable del marcapasos y entregó el generador al cardiólogo de guardia.

En la figura 2 se observa el generador de marcapasos con fractura intencionada del cable, la herida de la exteriorización parcialmente cerrada por intención secundaria (flecha) y la herida quirúrgica, con grapas, empleada para la revisión y el aislamiento eléctrico del electrodo remanente.

Se aisló *Staphylococcus aureus* en el cultivo de la herida y se inició tratamiento con vancomicina i.v. Se decidió proceder al aislamiento del electrodo del marcapasos y a la implantación de un nuevo sistema de estimulación mediante disección de la vena cefálica izquierda.

José Luis Martínez Sande, Antonio Amaro Cendón y José María García Acuña  
Servicio de Cardiología y Unidad Coronaria. Hospital Clínico Universitario. Santiago de Compostela. España.