

Editorial

Crioablación de la fibrilación auricular: ¿es útil no solo para la fibrilación auricular paroxística?



Cryoablation for Atrial Fibrillation: A Useful Technique Beyond Paroxysmal Forms of Arrhythmia?

Serge Boveda*

Département de Rythmologie, Clinique Pasteur, Toulouse, Francia

Historia del artículo:

On-line el 8 de febrero de 2017

La fibrilación auricular (FA) es la taquiarritmia sostenida más frecuente y se da en un 1–2% de la población general. El aislamiento de venas pulmonares (AVP) es la piedra angular de la ablación de la FA¹. Aunque esta intervención es eficaz para prevenir las recidivas de la arritmia en los pacientes con FA paroxística, si se practica aisladamente, en la FA persistente apenas tiene éxito^{1,2}. Los datos iniciales indicaban que la recidiva de la arritmia podía reducirse con la ablación en línea adicional o con una ablación guiada por electrogramas auriculares fraccionados complejos. Sin embargo, los resultados recientes de metanálisis³ y ensayos controlados y aleatorizados⁴ no corroboran el beneficio aportado por la ablación adicional más allá del AVP, lo cual resalta la importancia de un AVP duradero, incluso en la FA persistente.

Durante los últimos años, la crioablación con balón ha pasado a ser un método viable, alternativo a la ablación con radiofrecuencia (RF), y se ha demostrado que es al menos igual de efectiva que el AVP en los pacientes con FA paroxística. Los resultados recientes del ensayo FIRE & ICE han aclarado definitivamente el debate en este campo⁵. Además, por su relativa sencillez, una curva de aprendizaje más rápida y, lo que tal vez sea aún más importante, su notable reproducibilidad⁸, ha sido adoptada ampliamente en la práctica clínica⁶.

En cambio, el tratamiento intervencionista para la FA persistente sigue siendo un verdadero reto: este enfoque no se ha estandarizado ni perfeccionado y queda margen para la innovación. En este contexto, tiene interés plantear un posible papel de la crioablación.

EVIDENCIA CLÍNICA

Aunque hay cada vez más interés en la eficacia de la ablación de la FA de los pacientes con FA persistente, los datos de seguimiento tras el empleo del nuevo catéter con criobalón de segunda generación de 28 mm (Arctic Front Advance, Medtronic Inc.; Minneapolis, Minnesota, Estados Unidos) son todavía escasos.

* Autor para correspondencia: Département de Rythmologie, Clinique Pasteur, 45 Avenue de Lombez, BP 27617, 31076 Toulouse Cedex 3, Francia.

Correo electrónico: s.boveda@clinique-pasteur.com

Full English text available from: www.revespcardiol.org/en

Hasta la fecha, los resultados tras la crioablación con balón en la FA persistente se han evaluado indirectamente mediante metanálisis, comparaciones no aleatorizadas⁷ y estudios de observación^{8–10}.

Ciconte et al.⁹ señalaron que el 60% de los pacientes con FA persistente no tenían taquiarritmias auriculares después del tratamiento con el nuevo catéter con criobalón. El tiempo de evolución de la FA persistente, que fue un factor independiente predictivo de recidiva de la arritmia durante el seguimiento, es un motivo para la ablación en fases más tempranas de la enfermedad.

En un estudio retrospectivo de 48 pacientes con FA persistente, la tasa de éxitos clínicos a 1 año fue del 69%¹⁰.

En otro estudio de un solo grupo de pacientes, se evaluó la eficacia de la crioablación de segunda generación en un grupo de 100 pacientes con FA persistente como intervención inicial (tiempo de evolución medio, $5,5 \pm 3,7$ meses)⁸. Después de una media de seguimiento de $10,6 \pm 6,3$ meses, no hubo ninguna recidiva de una taquiarritmia auricular en el 67% de los pacientes tras un periodo de blanqueo de 3 meses. El único factor independiente predictivo de recidiva significativo fue la aparición de una taquiarritmia auricular durante el periodo de blanqueo.

En un estudio unicéntrico, no prospectivo y no aleatorizado, se evaluó también la RF en comparación con la crioablación solo en pacientes con FA persistente⁷. En ese estudio, se evaluaron los resultados de la intervención de ablación con RF (empleando un catéter de ablación de fuerza-contacto) en comparación con la crioablación (con un criobalón de segunda generación de 28 mm) en una cohorte de 100 pacientes con FA persistente y resistente a la medicación (el tiempo medio de evolución de la FA era 7,2 y 7,6 meses en los grupos de ablación de RF y de crioablación respectivamente). Tanto el tiempo de intervención como el de fluoroscopia fueron significativamente menores en el grupo de crioablación, pero los porcentajes de pacientes sin arritmias auriculares fueron similares en ambos grupos tras 12 meses de seguimiento (el 60% en el grupo de crioablación frente al 56% en el grupo de ablación con RF; $p = 0,71$). En el análisis multivariable, los únicos factores independientes predictivos de fallo del tratamiento fueron nuevamente el tiempo de evolución de la FA persistente y las recidivas durante el periodo de blanqueo.

Por último, en un estudio prospectivo, multicéntrico y no aleatorizado en una cohorte de pacientes con FA persistente, se compararon los resultados obtenidos tras una única intervención

de ablación, con la crioablación realizada con balón de primera generación para el AVP frente a la ablación mediante RF con irrigación abierta a través de un enfoque escalonado¹¹. Los dos grupos de pacientes fueron igualados por puntuación de propensión.

Los resultados, que mostraron alrededor de un 55% de ausencia de arritmias auriculares durante una media de seguimiento de $15,6 \pm 11,5$ meses después de una sola ablación, tanto con criobalón como con RF, fueron similares a los datos ya disponibles. Hay varias observaciones que conviene señalar:

- En primer lugar, los resultados clínicos fueron similares en los 2 grupos de tratamiento, a pesar de que en el grupo de RF se realizó una ablación adicional y más extensa que el AVP.
- En segundo lugar, la tasa de complicaciones fue similar con las 2 técnicas.
- En tercer lugar, la duración de la intervención fue menor con la crioablación.

Todavía hay cierto grado de incertidumbre respecto a la fisiopatología y la estrategia óptima para la ablación de la FA persistente, por lo que la piedra angular de este tratamiento sigue siendo alcanzar un AVP duradero⁴. Para ello, la crioablación parece ser un abordaje terapéutico válido como alternativa a la RF. La intervención de ablación adicional al AVP se asocia con un tiempo de intervención más largo⁴. Dado que el método de ablación por RF no se ha estandarizado (la mayoría de los pacientes del grupo de RF presentaban lesiones adicionales), no está claro si los resultados se deben a la fuente de energía o a la estrategia de ablación. Además, no parece que los resultados a medio plazo mejoren significativamente con la adición de lesiones biauriculares además del AVP en los pacientes con FA persistente⁴.

¿ES LA DIANA CORRECTA?

Las razones de la falta de mejora del beneficio con la ablación adicional no se han esclarecido todavía. Una posibilidad es el potencial iatrogénico con una ablación más amplia, que puede favorecer la aparición de nuevas áreas de arritmogénesis a causa de la ablación incompleta de tejido o del bloqueo incompleto de líneas de conducción. Otra posibilidad es que el área causante no se identifique de manera sistemática y que los electrogramas auriculares fraccionados complejos y las lesiones lineales no sean las dianas complementarias óptimas para la ablación¹². Siguiendo esta hipótesis, sería necesario entonces identificar y centrarse en «el ojo del huracán» (abordar los rotadores o los ganglios)¹³, posiblemente usando nuevos algoritmos de mapeo. Los datos existentes respaldan también el papel del tiempo de evolución de la FA y, por consiguiente, del remodelado eléctrico de la FA (la FA engendra FA), ya que solo el tiempo de evolución de la FA fue un factor independiente predictivo de recidiva de la arritmia en la comparación realizada con igualación por puntuación de propensión¹¹, tal como habían descrito anteriormente Tilz et al.².

Varios ensayos actualmente en curso ayudarán a esclarecer la seguridad y la eficacia de la crioablación en los pacientes con FA persistente. El ensayo Cryo⁴ Persistent AF (NCT02213731) es un estudio piloto europeo, multicéntrico, prospectivo, sin grupo control, que tiene como objetivo evaluar a 1 año el porcentaje de éxitos del AVP mediante crioablación en pacientes con antecedentes de FA persistente de menos de 12 meses de evolución. Este ensayo se encuentra aún en fase de inscripción de participantes y se prevé disponer de los primeros resultados a finales de 2017. El siguiente objetivo será comparar los resultados en un estudio aleatorizado que compare un abordaje escalonado con RF frente a la crioablación de AVP en un grupo homogéneo de

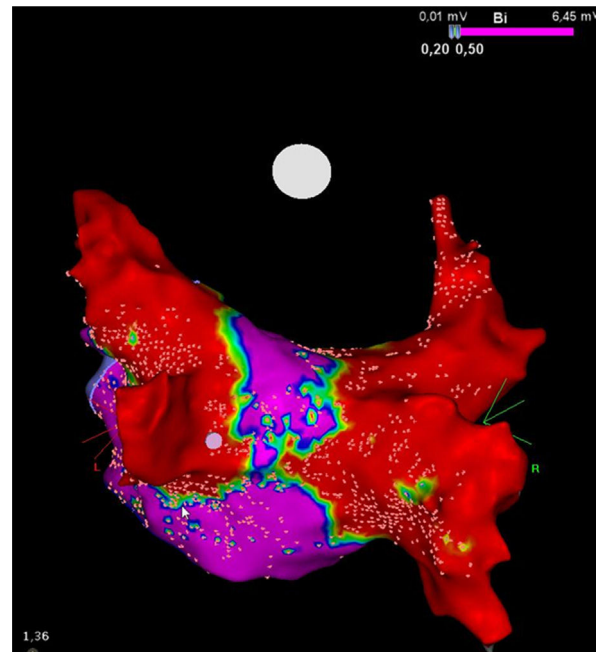


Figura. Mapa de voltaje de alta densidad de la pared posterior tras una intervención de crioablación en un paciente con fibrilación auricular persistente. Obsérvese el estrecho corredor (púrpura) que queda entre las 2 cicatrices grandes (en rojo) obtenidas con el criobalón Artic Front Advance de 28 mm (Medtronic; Minneapolis, Minnesota, Estados Unidos). Cortesía del Prof. Mario Oliveira, Santa Marta Hospital, Lisboa, Portugal. Esta figura se muestra a todo color solo en la versión electrónica del artículo.

pacientes con FA persistente. Se esperan con gran interés los resultados de este ensayo aleatorizado a gran escala.

PUNTOS FUERTES Y LIMITACIONES

En los pacientes con una FA persistente, incluso los valores más altos del diámetro máximo de las VP (entre 20 y 23 mm) son sustancialmente inferiores al valor crítico de 28 mm (el diámetro máximo del criobalón utilizado en la práctica clínica habitual)¹⁴. Dada esta discrepancia entre el diámetro del balón y el de las VP, cuando este dispositivo se aplica contra el antro de las VP, la parte congelante está en contacto con los antros de las VP y con el tejido auricular adyacente, y esto parece ser una ventaja importante de esta intervención. Kenigsberg et al.¹⁵ calcularon el área de tejido cardíaco al que se había aplicado la ablación después de una crioablación de VP mediante un mapeo de voltaje electroanatómico tridimensional de la aurícula izquierda después de la crioablación. Con este método, estos autores demostraron elegantemente que, tras la crioablación con un dispositivo de criobalón de 28 mm, el porcentaje de superficie de pared posterior de la aurícula izquierda que permanecía eléctricamente intacto era de solo un 27%.

Es de destacar que, aunque conceptualmente el criobalón aborda solo las VP, en realidad produce una sustancial reducción eléctrica de la pared posterior de la aurícula izquierda (figura). Al ampliar la circunferencia del área de congelación, este dispositivo puede aportar un beneficio colateral por la ablación de estructuras adyacentes que facilitan que la FA se desencadene y se mantenga, como los plexos ganglionares y los rotadores, lo que posiblemente tenga consecuencias terapéuticas importantes en los pacientes con FA persistente¹³. Esta característica podría explicar también, al menos en parte, los resultados de los ensayos antes mencionados.

Aunque los porcentajes de éxito del criobalón son comparables a los de la RF en los estudios no aleatorizados de pacientes con FA

persistente, la tasa relativamente elevada de reaparición de la arritmia con ambos tipos de ablación continúa sin tener explicación, y podría no ser atribuible tan solo a la recuperación de la conducción de las VP. Esta posibilidad se ha planteado en diversos estudios, que indican que orígenes distintos del AVP podrían estar relacionados con los mecanismos de recidiva⁹.

En la FA persistente el tratamiento invasivo continúa siendo difícil debido a su fisiopatología heterogénea. En todo caso, mientras no se disponga de conocimientos fisiopatológicos más profundos que permitan un abordaje individualizado, el AVP como tratamiento de primera intención puede ser suficiente, al menos para los pacientes con una FA persistente menos grave. Aplicando este enfoque de «menos es más», el AVP con criobalón puede resultar suficiente como estrategia de ablación en la FA persistente, lo cual permite un AVP fiable con una reducción eléctrica adyuvante del miocardio auricular próximo. No parece que una modificación adicional del sustrato aporte beneficio adicional alguno. Esta intervención «minimalista» es aceptable como primera opción para los pacientes con antecedentes de FA persistente sintomática relativamente recientes, es decir, con más desencadenante que sustrato (o con un sustrato concentrado alrededor de los *ostium* de las VP...). De hecho, el criobalón de segunda generación grande (28 mm) proporciona unos resultados similares a los de las intervenciones más complejas en las que se emplea energía de RF y métodos sofisticados. Es de destacar que la curva de aprendizaje, la reproducibilidad y la seguridad parecen ser favorables al dispositivo de criobalón en manos menos expertas. En este contexto, y en el subgrupo de pacientes antes mencionado, el AVP con el criobalón grande de segunda generación parece ser un enfoque inicial razonable, que aporta una mejora significativa para más de la mitad de los candidatos al tratamiento. Para los pacientes con recidivas de la FA, esta primera intervención no será inútil. De hecho, ante una cantidad considerable de sustrato (alrededor de los antros de las VP derecha e izquierda) que ya ha sido tratado, la segunda intervención, esta vez con RF, se centrará principalmente en los focos situados fuera de las VP, los potenciales fragmentados, los circuitos de microrreentrada o macrorreentrada, etc.

En nuestra opinión, es factible el despliegue de esta estrategia en 2 pasos en centros de volumen bajo o medio centrados principalmente en las AVP y el trabajo en estrecha colaboración con centros de referencia terciarios que realicen las operaciones más complejas. Estos últimos tendrán que tratar al aproximadamente 40% de pacientes que presentan recidivas tras la primera «criorreducción eléctrica».

«Menos es más», pero aun así, no es suficiente...

CONFLICTO DE INTERESES

S. Boveda recibe pagos por consultoría de Medtronic, Boston Scientific y Livanova.

BIBLIOGRAFÍA

1. Calkins H, Kuck KH, Cappato R, et al. 2012 HRS/EHRA/ECAS expert consensus statement on catheter and surgical ablation of atrial fibrillation: recommendations for patient selection, procedural techniques, patient management and follow-up, definitions, endpoints, and research trial design: a report of the Heart Rhythm Society (HRS) Task Force on Catheter and Surgical Ablation of Atrial Fibrillation. Developed in partnership with the European Heart Rhythm Association (EHRA), a registered branch of the European Society of Cardiology (ESC) and the European Cardiac Arrhythmia Society (ECAS); and in collaboration with the American College of Cardiology (ACC), American Heart Association (AHA), the Asia Pacific Heart Rhythm Society (APHRS), and the Society of Thoracic Surgeons (STS). Endorsed by the governing bodies of the American College of Cardiology Foundation, the American Heart Association, the European Cardiac Arrhythmia Society, the European Heart Rhythm Association, the Society of Thoracic Surgeons, the Asia Pacific Heart Rhythm Society, and the Heart Rhythm Society. *Heart Rhythm*. 2012;9:632-696e21.
2. Tilz RR, Rillig A, Thum AM, et al. Catheter ablation of longstanding persistent atrial fibrillation: 5-year outcomes of the Hamburg sequential ablation strategy. *J Am Coll Cardiol*. 2012;60:1921-1929.
3. Providência R, Lambiase PD, Srinivasan N, et al. Is there still a role for complex fractionated atrial electrogram ablation in addition to pulmonary vein isolation in patients with paroxysmal and persistent atrial fibrillation?. A meta-analysis of 1415 patients. *Circ Arrhythm Electrophysiol*. 2015;8:1017-1029.
4. Verma A, Jiang CY, Betts TR, et al. Approaches to catheter ablation for persistent atrial fibrillation. *N Engl J Med*. 2015;372:1812-1822.
5. Kuck KH, Brugada J, Fürnkranz A, et al. FIRE AND ICE Investigators. cryoballoon or radiofrequency ablation for paroxysmal atrial fibrillation. *N Engl J Med*. 2016;374:2235-2245.
6. Providencia R, Defaye P, Lambiase PD, et al. Results from a multicentre comparison of cryoballoon vs. radiofrequency ablation for paroxysmal atrial fibrillation: Is cryoablation more reproducible? *Europace*. 2016. <http://dx.doi.org/10.1093/europace/euww080>.
7. Ciconte G, Baltogiannis G, de Asmundis C, et al. Circumferential pulmonary vein isolation as index procedure for persistent atrial fibrillation: a comparison between radiofrequency catheter ablation and second-generation cryoballoon ablation. *Europace*. 2015;17:559-565.
8. Koektuerk B, Yorgun H, Hengeoer O, et al. Cryoballoon ablation for pulmonary vein isolation in patients with persistent atrial fibrillation: One-year outcome using second generation cryoballoon. *Circ Arrhythm Electrophysiol*. 2015;8:1073-1079.
9. Ciconte G, Ottaviano L, de Asmundis C, et al. Pulmonary vein isolation as index procedure for persistent atrial fibrillation: One-year clinical outcome after ablation using the second-generation cryoballoon. *Heart Rhythm*. 2015;12:60-66.
10. Lemes C, Wissner E, Lin T, et al. One-year clinical outcome after pulmonary vein isolation in persistent atrial fibrillation using the second-generation 28 mm cryoballoon: a retrospective analysis. *Europace*. 2016;8:201-205.
11. Boveda S, Providência R, Defaye P, et al. Outcomes after cryoballoon or radiofrequency ablation for persistent atrial fibrillation: a multicentric propensity-score matched study. *J Interv Card Electrophysiol*. 2016. <http://dx.doi.org/10.1007/s10840-016-0138-1>.
12. Dixit S, Marchlinski FE, Lin D, et al. Randomized ablation strategies for the treatment of persistent atrial fibrillation: RASTA study. *Circ Arrhythm Electrophysiol*. 2012;5:287-294.
13. Narayan SM, Baykaner T, Clopton P, et al. Ablation of rotor and focal sources reduces late recurrence of atrial fibrillation compared with trigger ablation alone: extended follow-up of the CONFIRM trial (conventional ablation for atrial fibrillation with or without focal impulse and rotor modulation). *J Am Coll Cardiol*. 2014;63:1761-1768.
14. Anselmino M, Blandino A, Beninati S, et al. Morphologic analysis of left atrial anatomy by magnetic resonance angiography in patients with atrial fibrillation: a large single center experience. *J Cardiovasc Electrophysiol*. 2011;22:1-7.
15. Kenigsberg DN, Martin N, Lim HW, Kowalski M, Ellenbogen KA. Quantification of the cryoablation zone demarcated by pre- and post-procedural electroanatomic mapping in patients with atrial fibrillation using the 28-mm second-generation cryoballoon. *Heart Rhythm*. 2015;12:283-290.