

Artículo original

Cirugía mínimamente invasiva en niños. Corrección de la comunicación interauricular por vía axilar y submamaria

Juan Miguel Gil-Jaurena^{a,*}, Juan-Ignacio Zabala^b, Lourdes Conejo^b, Victorio Cuenca^b, Beatriz Picazo^b, Clara Jiménez^b, Rafael Castillo^a, Manuel Ferreiros^a, Manuel de Mora^b y Julio Gutiérrez de Loma^a

^a Cirugía Cardíaca, Hospital Materno-Infantil Carlos Haya, Málaga, España

^b Cardiología Pediátrica, Hospital Materno-Infantil Carlos Haya, Málaga, España

INFORMACIÓN DEL ARTÍCULO

Historia del artículo:

Recibido el 26 de junio de 2010

Aceptado el 27 de agosto de 2010

On-line el 15 de febrero de 2011

Palabras clave:

Comunicación interauricular

Submamaria

Axilar

Canulación

Keywords:

Atrial septal defect

Submammary

Axillary

Cannulation

RESUMEN

Introducción y objetivos: Los accesos mínimamente invasivos en cardiopatías no complejas ofrecen alternativas que disminuyen las secuelas estéticas. Asimismo, la cirugía se indica en edades más tempranas. En trabajos previos, comparamos la incisión submamaria con la esternotomía media. Presentamos nuestra experiencia inicial en el acceso axilar para el cierre de las comunicaciones interauriculares con circulación extracorpórea en comparación con el acceso submamario.

Métodos: Se recoge en total a 20 pacientes: 10 casos por vía submamaria derecha (7 ostium secundum, 2 seno venoso, 1 ostium primum) y 10 casos operados a través de la axila derecha (7 ostium secundum, 3 seno venoso). Las medias de edad y de peso eran $6,4 \pm 3,62$ (3-13) años y $23,5 \pm 8,74$ (12-38) kg en el grupo submamaria y $5,5 \pm 2,04$ (3-9) años y $19,7 \pm 5,88$ (14-29) kg en el grupo axilar. En todos ellos, el procedimiento (canulación y corrección) se realiza completamente a través de la propia incisión respetando grupos musculares, sin puertos complementarios.

Resultados: No se registran defectos residuales en la ecografía de control al alta. Ningún caso precisó reconversión a esternotomía media. Las maniobras de abordaje y canulación axilares son algo más complejas que las submamarías. Los tiempos de circulación extracorpórea y pinzamiento son superponibles en ambos grupos, comparados por enfermedades ($p > 0,05$).

Conclusiones: En pacientes seleccionados y con defectos abordables a través de la aurícula, la vía axilar derecha es tan segura como la submamaria. El resultado estético es excelente.

© 2010 Sociedad Española de Cardiología. Publicado por Elsevier España, S.L. Todos los derechos reservados.

Minimally Invasive Pediatric Cardiac Surgery. Atrial Septal Defect Closure Through Axillary and Submammary Approaches

ABSTRACT

Introduction and objectives: Minimally invasive approaches in less-complex cardiac procedures can avoid unpleasant cosmetic results. Moreover, surgery can be scheduled in younger patients. In previous papers, we compared submammary and midline sternotomy. We present our initial experience with an axillary, compared to submammary, approach to repair atrial septal defects under extracorporeal circulation.

Methods: 20 patients are included: 10 in the submammary group (7 ostium secundum, 2 sinus venosus, 1 ostium primum) and 10 in the axillary group (7 ostium secundum, 3 sinus venosus). Mean age and weight are 6.4 ± 3.62 years (range 3-13) and 23.5 ± 8.74 Kg (range 12-38) in the submammary group, and 5.5 ± 2.04 years (range 3-9) and 19.7 ± 5.88 Kg (range 14-29) in the axillary one, respectively. Muscles are spared (pectoralis in submammary and latissimus in axillary). The whole procedure (cannulation and correction) is performed through a single incision, with no side ports.

Results: No residual defects were found at discharge. Surgical approach maneuvers are more cumbersome through the axillary than the submammary approach. In a peer comparison, extracorporeal circulation and cross-clamp time were similar in both groups ($P > .05$).

Conclusions: 1. Axillary approach is as safe as submammary access in selected patients and for defects approached through the atrium. 2. Cosmetic result is excellent.

Full English text available from: www.revespcardiol.org

© 2010 Sociedad Española de Cardiología. Published by Elsevier España, S.L. All rights reserved.

VÉASE CONTENIDO RELACIONADO EN DOI: 10.1016/j.recesp.2010.10.014

Y EN Rev Esp Cardiol. 2011;64:177-8

* Autor para correspondencia: Sección de Cirugía Cardíaca Infantil, Hospital Materno-Infantil Carlos Haya, C/ Arroyo de los Ángeles, s/n. 29011 Málaga, España. Correo electrónico: giljaurena@gmail.com (J.M. Gil-Jaurena).

Abreviaturas

CEC: circulación extracorpórea
CIA: comunicación interauricular

INTRODUCCIÓN

Se considera que la esternotomía es el abordaje habitual para la corrección quirúrgica de cardiopatías congénitas con circulación extracorpórea (CEC). En procedimientos simples, los resultados clínicos han mejorado hasta alcanzar cifras de mortalidad y morbilidad cercanas a cero. Como consecuencia de esta mejora, un paso más en el desarrollo de la especialidad es la necesidad de disminuir las consecuencias estéticas que los abordajes convencionales implican, fundamentalmente en las niñas. Paralelamente, dentro de la corriente de la cirugía miniinvasiva, se han desarrollado técnicas de acceso alternativo como miniesternotomía¹⁻⁴, subxifoideo⁵, anterolateral⁶⁻¹⁰, posterolateral¹¹⁻¹³ y, recientemente, axilar¹⁴⁻¹⁶.

En un trabajo previo⁹, comparamos los abordajes por esternotomía media y anterolateral derecho (submamario) para el cierre de la comunicación interauricular (CIA), y se mostró que no había diferencias en los tiempos de CEC, pinzamiento, estancia en unidad de cuidados intensivos (UCI) ni alta hospitalaria^{9,10}. En el presente trabajo, comparamos el acceso axilar con el submamario, donde la incisión queda oculta bajo el brazo derecho, que deja la cicatriz prácticamente invisible.

MÉTODOS

Se recoge a 20 mujeres consecutivas con cardiopatías no complejas divididas en dos grupos: 10 intervenidas por submamaria derecha (7 CIA *ostium secundum*, 2 CIA de seno venoso, 1 *ostium primum*) y 10 casos operados a través de la axila derecha (7 CIA *ostium secundum*, 3 CIA de seno venoso). Las medias de edad y peso eran $6,4 \pm 3,62$ (3-13) años y $23,5 \pm 8,74$ (12-38) kg en el grupo submamaria y $5,5 \pm 2,04$ (3-9) años y $19,7 \pm 5,88$ (14-29) kg en el grupo axilar. Edad, peso y diagnóstico quedan reflejados en la [tabla 1](#).

Durante el mismo periodo se intervino a 23 pacientes por esternotomía media con CIA como diagnóstico principal. Se consideró contraindicación relativa en esta serie inicial: peso <12 kg, *ductus arterioso* permeable, vena cava superior izquierda, estenosis valvular pulmonar, sexo masculino.

Analizamos los resultados en términos de tiempos de CEC y pinzamiento, cortocircuitos residuales, morbilidad y resultado estético en ambas técnicas. Pacientes y familiares pudieron comparar las cicatrices con las de otros niños intervenidos por esternotomía media durante su estancia en UCI y planta de hospitalización.

Realizamos un análisis descriptivo de las características epidemiológicas, de forma que las variables cuantitativas se expresaron como media \pm desviación estándar y las variables discretas, como porcentajes. Se utilizó el test de la t de Student para muestras independientes con el fin de comparar medias y el de la χ^2 con corrección de Fisher para comparar variables discretas mediante tablas de contingencia. Dado el pequeño volumen muestral ($n = 20$) y el resultado no significativo del análisis univariable, no resultó pertinente realizar un análisis multivariable. Para las pruebas de contraste de hipótesis, se consideró estadísticamente significativo un valor de $p < 0,05$. El análisis estadístico se realizó usando el programa SPSS para Windows.

Técnica quirúrgica

Se intervino en los primeros 9 casos por vía submamaria. Tras introducir el abordaje axilar, el criterio de distribución por grupos fue de incisión axilar en niñas prepuberales y submamaria en adolescentes con mamas incipientes o desarrolladas (con surco submamario claramente definido).

Acceso submamario

La paciente se coloca en decúbito supino, con la cintura escapular elevada 30-45° y el brazo derecho sobre la cabeza. Tras la incisión en la piel ([fig. 1](#): surco submamario en adolescentes, sexto espacio en prepúberes), el tejido subcutáneo (futura glándula mamaria) y el músculo pectoral se disecan en bloque para crear una «lengüeta» musculocutánea. No es necesario seccionar el

Tabla 1

Listado correlativo de casos intervenidos por vía submamaria y axilar detallando edad, peso, tiempos de circulación y pinzamiento y sus valores medios

	Edad (años)	Peso (kg)	CEC (min)	Pinzamiento (min)
<i>Submamaria</i>				
CIA seno venoso	4	19	54	31
CIA <i>ostium secundum</i>	7	24	19	7
CIA <i>ostium secundum</i>	4	16	30	9
CIA <i>ostium secundum</i>	3	12	41	7
CIA <i>ostium primum</i>	3	16	62	36
CIA <i>ostium secundum</i>	4	18	30	8
CIA seno venoso	8	28	69	34
CIA <i>ostium secundum</i>	12	35	35	14
CIA <i>ostium secundum</i>	6	29	29	13
CIA <i>ostium secundum</i>	13	38	35	17
<i>Axilar</i>				
CIA <i>ostium secundum</i>	3	16	28	8
CIA seno venoso	4	16	64	26
CIA <i>ostium secundum</i>	5	16	31	8
CIA seno venoso	4	15	40	22
CIA seno venoso	9	28	63	43
CIA <i>ostium secundum</i>	4	19	30	12
CIA <i>ostium secundum</i>	4	17	34	10
CIA <i>ostium secundum</i>	4	14	41	28
CIA <i>ostium secundum</i>	7	27	34	14
CIA <i>ostium secundum</i>	8	29	48	23

CEC: circulación extracorpórea; CIA: comunicación interauricular.

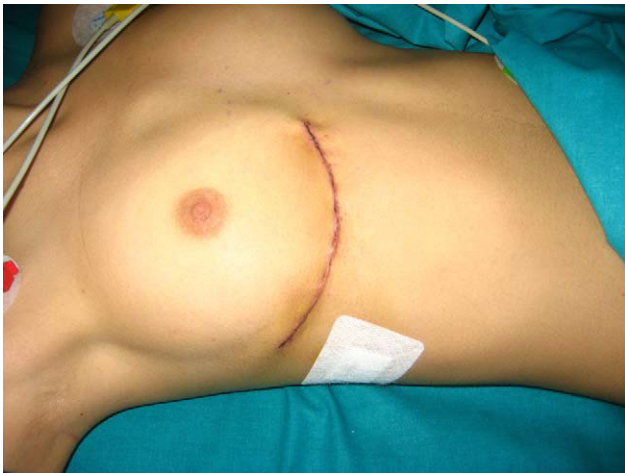

Figura 1. Incisión submamaria derecha.

dorsal ancho y el serrato. Al tórax se accede a través del cuarto espacio intercostal. Tras reseca el lóbulo derecho del timo, el pericardio se abre por delante del frénico y se prolonga la incisión cranealmente por encima de la aorta y caudalmente hasta el diafragma. La exposición de la aorta se facilita mediante la fijación del pericardio a la segunda costilla pasando una cinta que permita traccionarla y manipularla.

Acceso axilar

Se coloca a la paciente en decúbito lateral derecho, con el brazo sobre la cabeza. La incisión comienza en la línea axilar anterior, a la altura de la areola mamaria y se prolonga hasta la línea axilar posterior, marcada por la punta de la escápula. Tras liberar la fascia superficial del dorsal ancho, su borde libre se retrae dorsalmente sin necesidad de seccionarlo. El serrato se disea y se abre hacia delante para permitir el acceso a la parrilla costal. Una vez abierto el tórax (cuarto espacio), se procede del mismo modo que por la vía submamaria, aunque el campo quirúrgico resulta más posterior y profundo. Se utilizan puntos de presentación en los bordes del pericardio que facilitan la aproximación al corazón, la aorta y las cavas. La aurícula derecha queda, tras estas maniobras, centrada en el campo y más accesible (fig. 2).

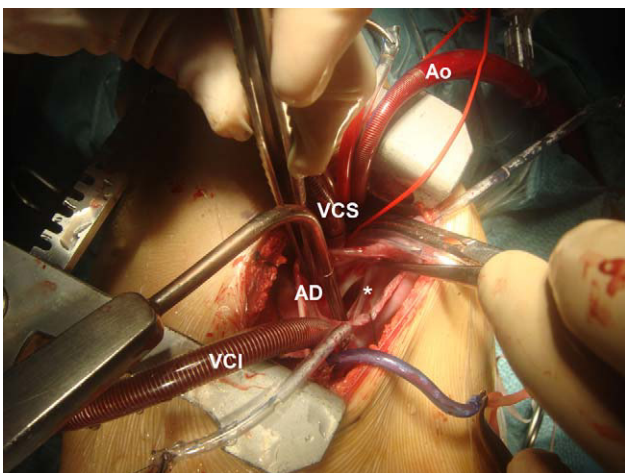


Figura 2. Canulación y corrección vía axilar. Cánulas arterial (Ao) y venosas (vena cava inferior [VCI], vena cava superior [VCS]), aurícula derecha (AD) y aspirador a través de la comunicación interauricular (*).

Canulación

Se puede canular la aorta y ambas cavas directamente a través de la propia toracotomía, sin necesidad de puertos complementarios. En todos los casos, se pinzó la aorta y se aplicó cardioplejia por raíz aórtica. Las CIA tipo *ostium secundum* se cerraron mediante sutura directa o parche; las CIA tipo seno venoso se corrigieron con técnica de doble parche (en todas también había drenaje venoso anómalo parcial de vena pulmonar superior derecha a vena cava superior); las CIA tipo *ostium primum*, con parche de pericardio autólogo y cierre de la hendidura o *cleft* mitral. Las maniobras de purga de aire del lado izquierdo se efectuaron a través de la aurícula izquierda y CIA, además de por la raíz aórtica.

RESULTADOS

Las características basales de las pacientes intervenidas por ambos abordajes se recogen de forma correlativa en la tabla 1. No se encontraron diferencias estadísticamente significativas en las características basales de ambos grupos de cirugía (tabla 2). Ningún caso precisó reconversión a esternotomía media. Los tiempos de CEC ($40,4 \pm 16,09$ frente a $41,3 \pm 13,12$ min) y pinzamiento ($17,6 \pm 11,6$ frente a $19,4 \pm 11,18$ min) son superponibles en ambos grupos comparados por abordaje, también sin significación estadística ($p > 0,05$) (tabla 2). Se analizó mediante tabla de contingencia la relación entre la técnica quirúrgica y el tipo de CIA ($p = 0,39$), si bien, por el pequeño tamaño de la muestra, más del 20% de los ítems presentaron una frecuencia esperada < 5 . No se registraron defectos residuales en la ecocardiografía al alta. Cuatro pacientes intervenidos por vía axilar presentaron complicaciones menores. Un caso intervenido de CIA tipo seno venoso y con drenaje anómalo parcial de venas pulmonares derechas en vena cava superior sufrió paresia frénica y disfunción sinusal transitorias en el postoperatorio. En dos casos se produjo neumotórax tras retirada de los drenajes (uno de ellos precisó un nuevo drenaje). Una niña presentó un seroma a las 3 semanas del alta hospitalaria.

Pacientes y familiares (padres) valoraron el resultado estético como excelente, tanto en la vía axilar como en la submamaria (fig. 3).

DISCUSIÓN

El tratamiento quirúrgico de diversas cardiopatías congénitas no complejas se realiza, con resultados excelentes, a través de esternotomía media. Sin embargo y cada vez más, el efecto estético y psicológico de una cicatriz en grupos de población como las adolescentes adquiere enorme importancia. En consecuencia, los procedimientos percutáneos (menos invasivos y más estéticos) se han incrementado en los últimos años utilizando, entre otros, el argumento de evitar una cicatriz en el pecho para corregir una

Tabla 2

Diferencia entre uno y otro grupo en las medias de circulación extracorpórea (CEC) y pinzamiento. Comparación de características basales

	Submamaria	Axilar	p
Edad (años)	$6,4 \pm 3,62$	$5,5 \pm 2,04$	0,37
Peso (kg)	$23,5 \pm 8,74$	$19,7 \pm 5,88$	0,26
CIA <i>ostium secundum</i>	70%	70%	0,39
CIA <i>ostium primum</i>	10%	0	0,39
CIA seno venoso	20%	30%	0,39
Tiempo de CEC (min)	$40,4 \pm 16,09$	$41,3 \pm 13,12$	0,89
Tiempo de pinzamiento (min)	$17,6 \pm 11,6$	$19,4 \pm 11,18$	0,72

CIA: comunicación interauricular.

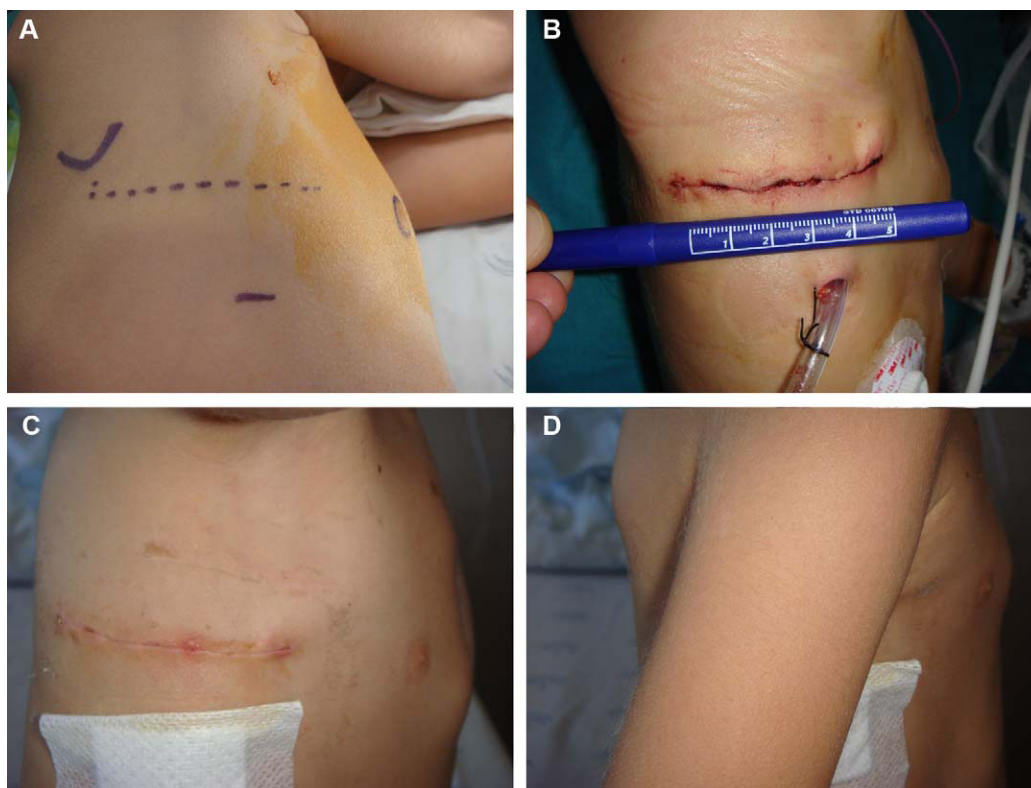


Figura 3. A: incisión axilar, con las referencias de la areola mamaria y la escápula. B: cicatriz axilar, de unos 5 cm de longitud. C: cicatriz axilar, con brazo derecho en abducción. D: cicatriz axilar, oculta bajo el brazo derecho.

cardiopatía simple. Por otro lado, trabajos recientes demuestran que el cierre percutáneo de la CIA puede conducir a complicaciones¹⁷, tanto inmediatas como tardías, que precisen cirugía de rescate con un riesgo de mortalidad mayor (5,4%) que en el cierre quirúrgico electivo (0,36%).

Para los casos no tributarios de corrección percutánea, se han desarrollado abordajes quirúrgicos miniinvasivos y que cuidan la estética (cirugía estética del corazón), tales como miniesternotomías¹⁻⁴, subxifoideas⁵, submamarios⁶⁻¹⁰ (anterolaterales), postrolaterales¹¹⁻¹³ y, recientemente, axilares¹⁴⁻¹⁶. Cada variante presenta ventajas e inconvenientes, algunos de ellos conocidos, como el mal desarrollo de la columna (por afectarse la musculatura espinal) o de la glándula mamaria (toracotomías posterior y anterior, respectivamente). Precisamente, las revisiones de accesos anterolaterales que mostraron deformidades mamarias en un 20% de los casos impulsaron la vía axilar en varios grupos^{18,19}, aunque otros mostraron que la técnica de desinserción pectoral obviaba dichas deformidades futuras^{6,8,9,20}.

Actualmente, las pacientes intervenidas son más jóvenes y de menor peso, debido a los diagnósticos y las indicaciones más tempranas (dado que existen cardiopatías asintomáticas, como la CIA, que tienen indicación quirúrgica formal).

El concepto de estética en la cirugía cardíaca aparece sólo cuando la seguridad de la intervención está más allá de toda duda. Nuestra filosofía de trabajo se basa en abordar cardiopatías no complejas sin hipotecar el resultado, realizando el mismo procedimiento (canulación y corrección) pero a través de una única incisión alternativa con mínimas consecuencias. Con una experiencia previa de más de 80 casos intervenidos por vía submamaria, nos animamos a explorar un acceso nuevo, alternativo también a la esternotomía media. No es objetivo de los autores comparar esternotomía, submamaria y axilar. En un artículo previo⁹, evidenciamos las diferencias encontradas entre esternotomía y submamaria. Con el presente trabajo comparamos dos accesos miniinvasivos: uno establecido en nuestra

práctica habitual y otro novedoso. A este respecto, nos diferenciamos de otros grupos como el de Schreiber et al¹⁴ (fibrilación sin pinzamiento aórtico), Prêtre et al¹⁵ (canulación femoral) y Liu et al¹⁶ (incisión vertical cruzando líneas de Langer). Pretendemos realizar «lo mismo, por otro sitio», sin coste añadido de material, instrumental ni, por supuesto, riesgo. En este sentido, cabe destacar que la técnica no precisa de ningún instrumental adicional, no incrementa el coste y consigue un resultado estético magnífico.

La morbilidad registrada en nuestra serie ha sido de tipo menor, con 1 paciente que sufrió una paresia frénica y disfunción de nodo sinusal (ambas transitorias), 2 con neumotórax tras retirada de drenajes y 1 con seroma 3 semanas después del alta. Están descritos casos de paresia frénica en accesos laterales²¹. En nuestro caso probablemente se debiera a una tracción excesiva o inadecuada en los puntos de presentación del pericardio, dado que el nervio frénico es fácilmente visible por vía lateral y en la disección del campo operatorio se aparta para evitar lesionarlo. Del mismo modo, la disfunción del nodo sinusal no es infrecuente en la corrección de la CIA tipo seno venoso²², incluso cuando se realiza por esternotomía media.

Tanto las técnicas submamaria como axilar respetan los grupos musculares. Como ya describimos anteriormente en el acceso submamario, tras la incisión de la piel en el sexto espacio intercostal, desinsertamos el músculo pectoral de la parrilla costal antes de abrir el cuarto espacio⁹. Según Dieta et al²⁰, esta maniobra (utilizada por los cirujanos plásticos) preserva el futuro tejido mamario y evita asimetrías como las publicadas por otras series^{18,19}. En el abordaje axilar, la incisión no sobrepasa la línea axilar anterior (fig. 3A y B) ni secciona el músculo dorsal ancho, con lo que se preserva igualmente la futura mama, además de la movilidad del brazo derecho en el postoperatorio (fig. 3C y D).

Comparando los abordajes submamario y axilar, se observa una mayor profundidad de aorta y ambas cavas en el campo quirúrgico

a través de la axila, lo que se traduce en más complejidad para la canulación de dichos vasos antes de establecer la CEC. Sin embargo, una vez en bomba y pinzada la aorta, el acceso a la aurícula derecha es excelente y el procedimiento resulta cómodo, sin que se incremente la duración de la CEC y el pinzamiento^{9,10}. Tampoco aparecen diferencias en la duración total de la cirugía entre las vías axilar y submamaria (que suponen unos 30 min más que por esternotomía⁹) y apenas se altera la dinámica de trabajo habitual en quirófano. Es importante destacar que no ha sido necesario reconvertir ningún caso a esternotomía en ningún grupo. Cabe la posibilidad de ampliar la incisión axilar (por detrás de la escápula, seccionando el dorsal ancho) y transformarla en una posterolateral¹¹⁻¹³ si surgen dificultades. Aun así, la cicatriz final queda más disimulada, bajo el brazo y hacia la espalda. Como sugerencia, los autores consideran necesaria una experiencia previa en abordajes anteriores (submamaris) y posteriores en CEC antes de realizar procedimientos a través de la axila.

Los complejos que una esternotomía media puede acarrear a los adolescentes no pueden obviarse. La imagen corporal en estas edades influye en la autoestima, y una cicatriz es un recordatorio constante de un «problema cardíaco» para el paciente y su entorno. Una cicatriz submamaria o axilar, escondida bajo la mama o el brazo, se acepta mejor que una esternotomía. Su «invisibilidad» no despierta la etiqueta de «problema cardíaco» (figs. 1 y 3).

Al igual que con las técnicas novedosas, el entusiasmo inicial ante unos buenos resultados da paso a una fiebre por ampliar rápidamente las indicaciones. Y aunque algunos grupos ya publican correcciones de comunicación interventricular o válvula mitral por vía axilar²³, la prudencia (*a word of caution*) no debe abandonarnos. En la práctica, evitaremos la esternotomía media en casos seleccionados utilizando la vía axilar en pacientes prepúberales y reservando la vía submamaria para adolescentes y adultos^{14,24,25}.

CONCLUSIONES

En pacientes seleccionados y con defectos abordables a través de la aurícula, la vía axilar derecha es tan segura como la submamaria. El resultado estético es excelente, pues se oculta la cicatriz bien debajo de la mama, bien en la axila bajo el brazo derecho, con lo que se consigue una magnífica aceptación por el paciente (y sus familiares) y se minimiza la alteración de la mama.

CONFLICTO DE INTERESES

Ninguno.

BIBLIOGRAFÍA

- Bichell DP, Geva T, Bacha EA, Mayer JE, Jonas RA, Del Nido PJ. Minimal access approach for the repair of atrial septal defect: the initial 135 patients. *Ann Thorac Surg.* 2000;70:115-8.
- Nicholson IA, Bichell DP, Bacha EA, Del Nido PJ. Minimal sternotomy approach for congenital heart operations. *Ann Thorac Surg.* 2001;7:469-72.
- Sebastian VA, Guleserian KJ, Leonard SR, Forbes JM. Ministernotomy for repair of congenital cardiac disease. *Interact Cardiovasc Thorac Surg.* 2009;9:819-21.
- Cherian KM, Pannu HS, Sankar NM, Agarwal SK, Basavaraj S, Rao SG. Thoracotomy approach for congenital and acquired heart defects: its possible applications in the current era. *J Card Surg.* 1996;11:37-45.
- Barbero-Marcial M, Tanamati C, Jatene MB, Atik E, Jatene AD. Transaxiphoid approach without median sternotomy for the repair of atrial septal defects. *Ann Thorac Surg.* 1998;65:771-4.
- Rosengart TK, Stark JF. Repair of atrial septal defect through a right thoracotomy. *Ann Thorac Surg.* 1993;55:1138-40.
- Däbritz S, Sachweh J, Walter M, Messner BJ. Closure of atrial septal defects via limited right anterolateral thoracotomy as a minimal invasive approach in female patients. *Eur J Cardiothorac Surg.* 1999;15:18-23.
- Giamberti A, Mazzer E, Di Chiara E, Ferretti, Pasquini L, Di Donato RM. Right submammary minithoracotomy for repair of congenital heart defects. *Eur J Cardiothorac Surg.* 2000;18:678-82.
- Gil-Jaurena JM, Murtra M, Gonçalves A, Miró L, Vilá R, García-Górriz M. Estudio comparativo de la vía de abordaje en el cierre de la comunicación interauricular. *Rev Esp Cardiol.* 2002;55:1213-6.
- Palma G, Giordano R, Russolillo V, Cioffi S, Palumbo S, Mucerino M, et al. Anterolateral minithoracotomies for the radical correction of congenital heart diseases. *Tex Heart Inst J.* 2009;36:575.
- Metras D, Kreitmman B. Correction of cardiac defects through a right thoracotomy in children. *J Thorac Cardiovasc Surg.* 1999;117:1040-1.
- Yoshimura N, Yamaguchi M, Oshima Y, Oka S, Ootaki Y, Yoshida M. Repair of atrial septal defect through a right posterolateral thoracotomy: a cosmetic approach for female patients. *Ann Thorac Surg.* 2001;72:2103-5.
- Shivaprakasha K, Murthy KS, Coelho R, Agarwal R, Rao SG, Planche C, et al. Role of limited posterior thoracotomy for open-heart surgery in the current era. *Ann Thorac Surg.* 1999;68:2310-3.
- Schreiber C, Bleiziffer S, Kostolny M, Hörer J, Eicken A, Holper K, et al. Minimally invasive midaxillary muscle sparing thoracotomy for atrial septal defect closure in prepubescent patients. *Ann Thorac Surg.* 2005;80:673-6.
- Prêtre R, Kadner A, Dave H, Dodge-Khatami A, Bettex D, Berger F. Right axillary incision: A cosmetically superior approach to repair a wide range of congenital cardiac defects. *J Thorac Cardiovasc Surg.* 2005;130:277-81.
- Liu YL, Zhang HJ, Sun HS, Li SJ, Su JU, Yu CT. Correction of cardiac defects through a right thoracotomy in children. *J Thorac Cardiovasc Surg.* 1998;116:359-61.
- Sarris GE, Kirvassilis G, Zavaropoulos P, Belli E, Berggren H, Carrel T, et al. Surgery for complications of trans-catheter closure of atrial septal defect: a multi-institutional study from the European Congenital Heart Surgeons Association. *Eur J Cardiothorac Surg.* 2010;37:1285-90.
- Cherup LL, Siewers RD, Futrell JW. Breast and pectoral muscle maldevelopment after anterolateral and posterolateral thoracotomies in children. *Ann Thorac Surg.* 1986;41:492-7.
- Bleiziffer S, Schreiber C, Burgkart R, Regenfelder F, Kostolny M, Libera P, et al. The influence of right anterolateral thoracotomy in prepubescent female patients on late breast development and on the incidence of scoliosis. *J Thorac Cardiovasc Surg.* 2004;127:1474-80.
- Dietl CA, Torres AR, Favalaro RG. Right submammary thoracotomy in female patients with atrial septal defects and anomalous pulmonary venous connections. Comparison between the transpectoral and subpectoral approach. *J Thorac Cardiovasc Surg.* 1992;104:723-7.
- Helps BA, Ross-Russell RI, Dicks-Mireaux C, Elliott MJ. Phrenic nerve damage via a right thoracotomy in older children with secundum ASD. *Ann Thorac Surg.* 1993;56:328-30.
- Gaynor JW. Management of sinus venosus defects. *Semin Thorac Cardiovasc Surg Pediatr Card Surg Ann.* 2006;9:35-9.
- Wang Q, Li Q, Zhang J, Wu Z, Zhou Q, Wang DJ. Ventricular septal defects closure using a minimal right vertical infraaxillary thoracotomy: seven-year experience in 274 patients. *Ann Thorac Surg.* 2010;89:552-5.
- Grinda JM, Folliguet TA, Dervanian P, Macé L, Legault B, Neveux JY. Right anterolateral thoracotomy for repair of atrial septal defects. *Ann Thorac Surg.* 1996;62:175-818.
- Massetti M, Babatasi G, Rossi A, Neri E, Bhojroo S, Zitouni S. Operation for atrial septal defect through a right anterolateral thoracotomy: current outcome. *Ann Thorac Surg.* 1996;62:1100-3.