

## Bloqueo interauricular en el síndrome de Brugada



## Interatrial Block in Brugada Syndrome

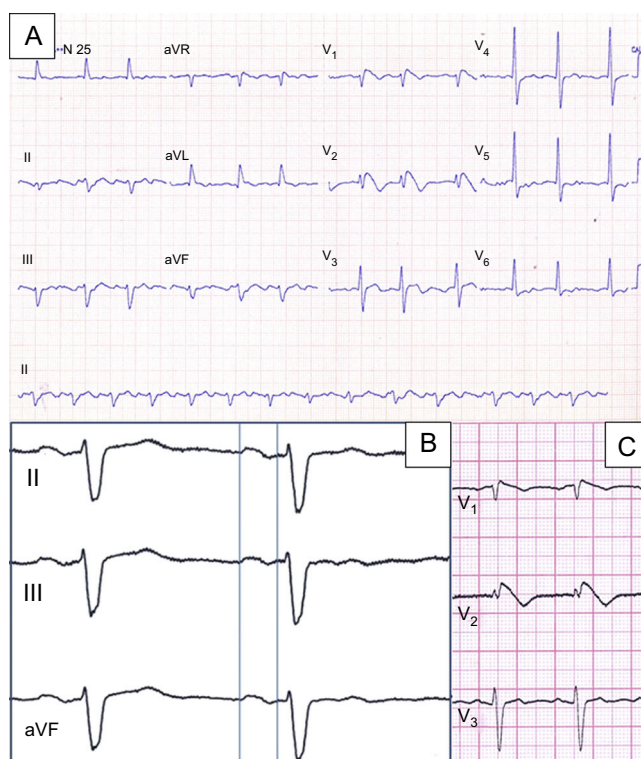
Raimundo Barbosa-Barros<sup>a</sup>, Bryce Alexander<sup>b</sup> y Adrian Baranchuk<sup>b,\*</sup><sup>a</sup> Department of Medicine, Hospital de Messejana Dr. Carlos Alberto Studart Gomes, Fortaleza, Ceará, Brasil<sup>b</sup> Department of Medicine, Queen's University, Kingston, Ontario, Canadá

Figura.

Varón de 70 años que acudió al servicio de urgencias por palpitaciones y un episodio de síncope. No tenía antecedentes de abuso de drogas. Dos hermanos menores habían tenido muertes súbitas (no se dispuso de las autopsias). El paciente presentaba una frecuencia cardiaca de 105 lpm y una presión arterial de 107/64 mmHg. El electrocardiograma inicial (figura A) mostró un flutter auricular atípico a una frecuencia de 105 lpm y un patrón electrocardiográfico de Brugada tipo 1 («en ensenada»). Se restableció el ritmo sinusal mediante cardioversión (100 J), con una duración de la onda P de 145 ms y una morfología bifásica en las derivaciones inferiores (figura B) que indicaba un bloqueo interauricular (BIA) avanzado. Se siguió observando el patrón electrocardiográfico de Brugada en las derivaciones precordiales (figura C).

Los pacientes con síndrome de Brugada y fibrilación auricular (FA) pueden constituir un subgrupo con mayor riesgo de arritmias ventriculares con peligro para la vida. La asociación del BIA con arritmias supraventriculares, en especial la FA y el aleteo auricular atípico, se denomina síndrome de Bayés. Su característica electrocardiográfica distintiva es una duración de la onda P superior a 120 ms con una morfología bifásica en las derivaciones inferiores, lo cual indica un retraso de la conducción en la región de Bachmann y una activación caudocraneal de la aurícula izquierda. Un proceso fibrótico que afecte a la región de Bachmann puede actuar como sustrato para la FA.

A nuestro paciente se le practicó una ablación del aleteo auricular atípico y un aislamiento de la vena pulmonar. Se le colocó un desfibrilador automático implantable; 8 meses después, el dispositivo aplicó un tratamiento apropiado debido a una taquicardia ventricular polimórfica.

La asociación del síndrome de Brugada con la FA en el contexto de un BIA avanzado indica claramente la posible presencia simultánea de estas 2 entidades. Se propone designar su coexistencia con el nombre de «síndrome de Bayés-Brugada».

\* Autor para correspondencia:

Correo electrónico: [barancha@kgh.kari.net](mailto:barancha@kgh.kari.net) (A. Baranchuk).

On-line el 16 de mayo de 2017

Full English text available from: [www.revespcardiol.org/en](http://www.revespcardiol.org/en)