

Anudamiento reiterado de un catéter de Swan-Ganz

Sra. Editora:

Las complicaciones derivadas de la colocación del catéter de arteria pulmonar se sitúan entre el 3 y el 17%¹, que van desde las más frecuentes y leves (punción carotídea, extrasístoles, etc.) a las más graves (rotura de la arteria pulmonar, infarto pulmonar, fibrilación ventricular, bloqueo auriculoventricular, etc.) y raras, como el anudamiento intravascular del catéter, localizado preferentemente en la aurícula derecha (AD) o el ventrículo derecho (VD)^{1,2}. Esta última fue la complicación grave más reciente acontecida en nuestra unidad.

Se trató de una paciente de 68 años sometida a implante de prótesis mitral por doble lesión mitral y plastia tricúspide por insuficiencia moderada. Además, la ecocardiografía preoperatoria apreció: dilatación de la aurícula izquierda, ventrículos de tamaño y contractilidad normales y presión sistólica de arteria pulmonar de 45 mmHg. Tras monitorización habitual e inducción anestésica, se canalizó la vena yugular interna derecha con un dispositivo trilumen de alto flujo Edwards Lifesciences 9 Fr, a través del cual se colocó el ca-

téter de arteria pulmonar de 7,5 Fr, guiado por curvas de presión intracavitarias. No se objetivó trazado de arteria pulmonar a pesar de introducir más de 50 cm. Tras varios intentos de recolocación, se pidió al cirujano que guiase el catéter, quien identificó el nudo, lo deshizo y lo colocó correctamente. En reanimación nuevamente surgió la imposibilidad de obtener la curva de la arteria pulmonar, más la dificultad en el hinchado del balón. Ante el mal funcionamiento del catéter de arteria pulmonar, se intentó su extracción, lo que resultó imposible.

La identificación radiográfica del nudo del catéter de arteria pulmonar en VD (fig. 1) y el sangrado simultáneo persistente por los drenajes pericárdicos obligaron a una revisión quirúrgica. Se realizó hemostasia del punto sangrante a nivel de la esternotomía y «bolsa de tabaco» en AD para extraer el catéter (fig. 2). Se vio un nudo complejo (3 × 1,5 cm) con dos asas a 8 cm de la punta. La ecocardiografía postoperatoria descartó lesión intracardiaca. La paciente evolucionó satisfactoriamente, y se le dio el alta de reanimación en 48 h.

De los múltiples factores que predisponen al anudamiento, varios se reunieron en nuestro caso: sexo femenino, mayor de 60 años, colocación a ciegas, calentamiento y reblandecimiento del catéter (tras varios intentos), introducción de más de 50 cm, que

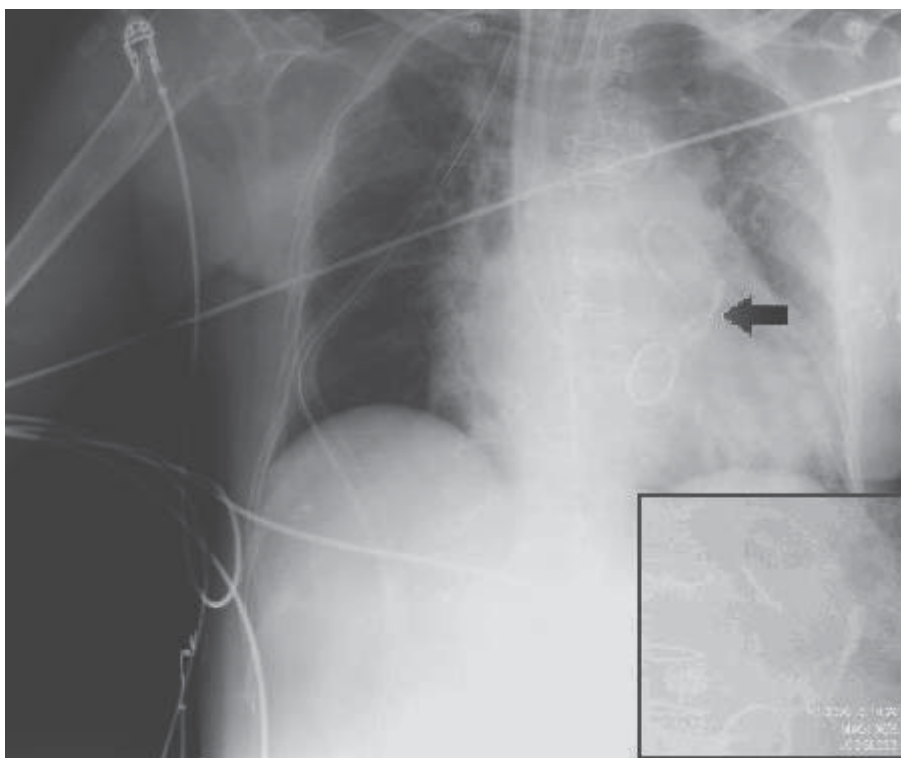


Fig. 1. Radiografía posteroanterior que muestra el anudamiento en el catéter de arteria pulmonar en la zona central del recuadro.

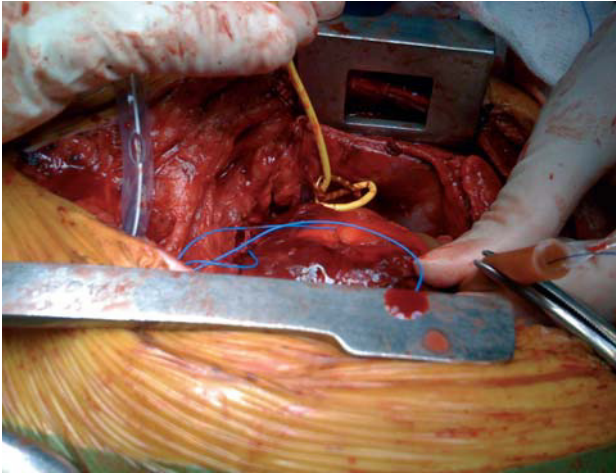


Fig. 2. Imagen del catéter de arteria pulmonar que asoma por la incisión en la aurícula derecha.

el balón no se inflara tras alcanzar la AD y no haber sustituido el catéter de arteria pulmonar tras detectarse el primer nudo (su excesiva manipulación aumentó la susceptibilidad a la formación de nuevos nudos)³. Sin embargo, no hubo otros factores favorecedores, como la dilatación de las cavidades derechas y el bajo calibre del catéter de arteria pulmonar.

Los signos clásicos orientaron al diagnóstico: imposibilidad de enclavamiento, resistencia al inflado y dificultad para la retirada⁴. Dos motivos nos alejaron inicialmente del diagnóstico: pensar que el nudo se había resuelto durante la cirugía y sospechar que el catéter de arteria pulmonar se hubiese suturado tras un desgarró intraoperatorio del VD reflejado en el protocolo quirúrgico.

La retirada quirúrgica, reservada en la mayoría de los casos para la extracción de nudos grandes, múltiples o que involucran las estructuras cardiacas, fue lo que se utilizó en nuestro caso, coincidiendo con la necesidad de una revisión quirúrgica por el sangrado.

Para prevenir el anudamiento del catéter de arteria pulmonar, se deberían seguir las siguientes recomendaciones: usar catéteres > 7 Fr, inyectar suero frío a través del catéter antes de su colocación para hacerlo más rígido, inflar el balón en la AD, usar fluoroscopia o ecocardiografía transesofágica (ETE), evitar introducir más de 50 cm por vía yugular o subclavia o de 70 cm por vía femoral, y no introducir más de 15-20 cm tras obtener la curva de VD.

Para finalizar, cabe resaltar que el anudamiento del catéter de arteria pulmonar es una complicación muy infrecuente^{2,5}, pero que no debemos olvidar ante la imposibilidad de obtener una curva de presión pulmonar, dificultad en la movilización o el hinchado. Pensamos que su introducción bajo vi-

sión directa mediante ETE³ podría ayudar a disminuir esta complicación y a su diagnóstico precoz, además de evitar manipulaciones a ciegas que lesionen estructuras intracardiacas.

Natalia Asensi Bonet, Faisa Osseyran Samper,
José M. Loro Represa y Rosario Vicente Guillén
Servicio de Anestesiología y Reanimación. Hospital Universitario La Fe.
Valencia. España.

BIBLIOGRAFÍA

1. Boyd KD, Thomas SJ, Golg J, Boyd AD. A prospective study of complications of pulmonary artery catheterizations in 500 consecutive patients. *Chest*. 1983;84:245-9.
2. Tena B, Gomar C, Roux C, Fontanals J, Jiménez MJ, Rovira I, et al. Complicaciones graves de tipo mecánico asociadas al catéter de arteria pulmonar en cirugía cardiovascular y torácica. *Rev Esp Anestesiol Reanim*. 2008;55:487-92.
3. Karanikas ID, Polychronidis A, Vrachatis A, Arvanitis DP, Simopoulos CE, Lazarides MK. Removal of knotted intravascular devices. Case report and review of the literature. *Eur J Vasc Endovasc Surg*. 2002;23:189-94.
4. Lipp H, O'Donoghue K, Resnekov L. Intracardiac knotting of a flow-directed balloon catheter. *N Engl J Med*. 1971;284:220-3.
5. Núñez L, Pérez LM, De Luis JC, De la Matta M. Una complicación infrecuente en la cateterización de la arteria pulmonar: nudo en el catéter de Swan-Ganz. *Rev Esp Anestesiol Reanim*. 2002;49:436-7.