

Editorial

Angiografía coronaria por tomografía computarizada de doble energía para la detección y la cuantificación de la carga aterosclerótica: importancia diagnóstica y pronóstica



Dual Energy Coronary Computed Tomography Angiography for Detection and Quantification of Atherosclerotic Burden: Diagnostic and Prognostic Significance

Daniele Andreini^{a,b,*}

^aCentro Cardiologico Monzino, IRCCS, Milán, Italia

^bDepartment of Clinical Sciences and Community Health, Cardiovascular Section, University of Milan, Milán, Italia

Historia del artículo:

On-line el 26 de julio de 2016

La angiografía coronaria por tomografía computarizada (ACTC) está ganando una amplia aceptación en la evaluación no invasiva de las arterias coronarias^{1,2}. Aunque se ha demostrado que el rendimiento diagnóstico general de la evaluación coronaria es satisfactorio, los artefactos por endurecimiento del haz (EH) debidos a placas intensamente calcificadas y los artefactos de movimiento causados por la alta frecuencia cardíaca pueden deteriorar la calidad de la imagen y reducir notablemente la evaluabilidad coronaria y la exactitud diagnóstica de la ACTC. Recientemente se ha propuesto el uso de la tomografía computarizada de doble energía (TCDE) para mejorar el rendimiento diagnóstico de la ACTC, en especial por lo que respecta a la reducción de los artefactos de EH en pacientes con una calcificación coronaria intensa³. De manera resumida, mientras que la tomografía computarizada (TC) convencional se realiza con un potencial del tubo fijo utilizando cantidades de energía fotónica policromática establecidos en 120 o 140 kVp, la TCDE permite la captación de dos conjuntos de imágenes de la misma región anatómica de interés. Esto aporta información respecto a los cambios de la atenuación tisular dependiente de energía cuando se expone a dos niveles diferentes de energía fotónica, con lo que mejora la caracterización del tejido. Aunque el concepto es similar, existen diferentes enfoques, específicos de cada fabricante, para la obtención de las imágenes de TCDE. El aprovechamiento de dos espectros de energía policromática mediante la TCDE puede conseguirse con al menos tres métodos diferentes: a) dos pares de fuente de rayos X y detector con cada fuente, actuando a un voltaje de tubo diferente; b) un único par de fuente-detector con un tubo de rayos X capaz de cambiar rápidamente entre los potenciales de tubo alto y bajo o con un cambio de potencial del tubo entre las posiciones del gantry, y c) una fuente de rayos X que actúa a un voltaje de tubo constante con un detector de doble capa capaz de diferenciar entre los fotones de baja y alta energía³. Se han descrito

ventajas e inconvenientes de cada uno de los tres tipos de escáneres de TCDE. Entre las ventajas, se encuentran la buena separación espectral entre las imágenes de alta y baja energía, pero con un registro temporal y espacial corto en el caso de la TC de doble fuente; un buen registro temporal y espacial, pero con una pequeña separación de energía, con solapamiento espectral, en el caso de la fuente única con doble capa de detector; y un buen registro temporal entre los conjuntos de datos de alta y baja energía, pero con mayor cantidad de ruido en las imágenes obtenidas a un voltaje máximo inferior en el caso de la fuente única con cambio rápido de kilovoltios⁴. La posible utilidad de la TCDE en la cardiopatía isquémica se ha documentado en diferentes escenarios clínicos, como la reducción del EH miocárdico y la mejora de la calidad de las imágenes de perfusión miocárdica^{5,6}, la reducción del EH arterial coronario a causa de placas calcificadas^{7,8}, la mejora de la detección del infarto de miocardio con la TCDE de fase tardía⁹ y una reducción > 50% de la administración de medio de contraste en la ACTC¹⁰. Por lo que respecta a la evaluación coronaria, la TCDE realizada con un escáner de una sola fuente y con un cambio rápido del máximo de kilovoltios permite sintetizar imágenes monocromáticas que pueden reconstruirse entre 40 y 140 keV, con lo que se imitan las imágenes como si se hubieran utilizado fuentes de rayos X monocromáticas. Con esta técnica, se ha demostrado una reducción significativa del EH y una mejora de la relación contraste-ruido y de la relación señal-ruido en las arterias coronarias, en comparación con la evaluación convencional de una sola energía⁸, sobre todo cuando el uso de imágenes monocromáticas se combina con un algoritmo de reconstrucción iterativo en vez de la retroproyección filtrada tradicional⁹. Además, el uso de reconstrucciones monocromáticas parece que mejora la cuantificación de la estenosis coronaria usando la angiografía coronaria cuantitativa como criterio de referencia¹¹.

Recientemente, un estudio realizado en un solo centro ha demostrado una mejora significativa de la exactitud diagnóstica, en especial en cuanto a la especificidad y el valor predictivo positivo de la TCDE realizada con imágenes monocromáticas y la eliminación del calcio mediante imágenes de descomposición del material en pacientes con alta puntuación de calcio coronario

VÉASE CONTENIDO RELACIONADO:

<http://dx.doi.org/10.1016/j.recesp.2016.02.031>, Rev Esp Cardiol. 2016;69:915-22.

* Autor para correspondencia: Via Carlo Parea 4, 20138 Milán, Italia.

Correo electrónico: daniele.andreini@ccfm.it

Full English text available from: www.revespcardiol.org/en

<http://dx.doi.org/10.1016/j.recesp.2016.04.039>

0300-8932/© 2016 Sociedad Española de Cardiología. Publicado por Elsevier España, S.L.U. Todos los derechos reservados.

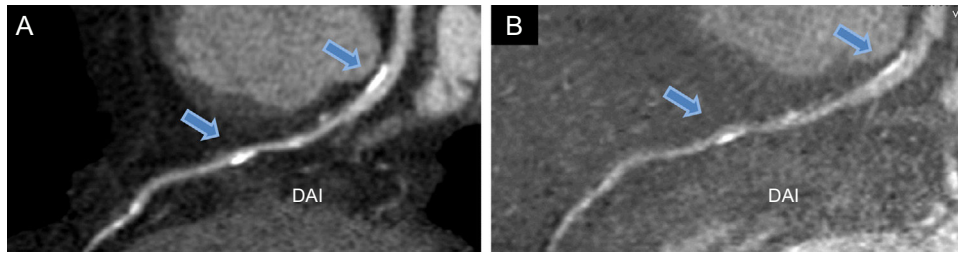


Figura. Angiografía coronaria por tomografía computarizada de doble energía de la arteria coronaria descendente anterior izquierda, realizada mediante reconstrucción estándar (A) y tras la eliminación del calcio mediante imágenes con descomposición del material (yodo menos hidroxipatita) (B). Las flechas indican en las zonas proximal y media del vaso dos placas calcificadas que causaban artefactos de endurecimiento del haz en la evaluación estándar (A) y se redujeron significativamente con la sustracción del calcio (B). DAI: descendente anterior izquierda.

(> 400)¹². En la figura se muestra un ejemplo de la eliminación del calcio mediante imágenes de descomposición del material con la TCDE. En el artículo publicado en REVISTA ESPAÑOLA DE CARDIOLOGÍA, Rodríguez-Granillo et al.¹³, en 80 pacientes consecutivos remitidos a angiografía coronaria invasiva (ACI) por sospecha de enfermedad coronaria (EC), exploran la posibilidad de evaluar la extensión y la distribución espacial de la carga de aterosclerosis coronaria obtenida con imágenes monocromáticas virtuales derivadas de la TCDE y compararlas con los resultados de la ACI. El resultado principal del estudio es que la TCDE permite identificar una carga aterosclerótica significativamente superior a la detectada con la ACI, según reflejaban todos los índices evaluados de la carga de placa coronaria. De hecho, la puntuación de daño de segmento, que refleja la carga aterosclerótica coronaria, mediante el recuento del número de segmentos coronarios con placa de cualquier grado, así como el índice de EC de Duke modificado, la puntuación de extensión de EC y la puntuación de estenosis de segmento, que reflejan la extensión y la gravedad de la carga aterosclerótica, fueron significativamente mayores con la TCDE que con la ACI. Estos resultados, que concuerdan con los de estudios previos en los que se compararon la evaluación de la carga de placa determinada mediante ACI y ecografía intravascular y demostraron que se subestimaban sistemáticamente la extensión y la gravedad de la aterosclerosis coronaria con la ACI¹⁴, parecen tener relevancia clínica, en especial por lo que respecta a sus implicaciones pronósticas. De hecho, cada vez hay más evidencia de que el grado de aterosclerosis coronaria y la presencia de lesiones no obstructivas tienen consecuencias pronósticas claras en cuanto a la predicción de eventos de valoración cardíacos «duros» en dos contextos: los pacientes con una EC no conocida a los que se practica una ACTC y los pacientes a los que se practica una ACI por infarto agudo de miocardio^{15,16}. Además, el estudio de Rodríguez-Granillo et al. pone de relieve que, de los 11 pacientes con una ACI normal, un 43% presentaba signos de enfermedad en la TCDE, aunque todas las lesiones se clasificaron como leves. Así pues, esta observación resalta nuevamente las limitaciones de la ACI y la debilidad de una angiografía coronaria «normal».

Otra observación interesante de este estudio es que la TCDE mostró un número significativamente superior de pacientes con lesiones de la arteria coronaria principal izquierda (el 58 frente al 23%) y mayor número de lesiones proximales graves que la ACI. Debe tenerse en cuenta este resultado, que justifica la realización de nuevos estudios, puesto que las lesiones de estas localizaciones generalmente conllevan peor pronóstico. Sin embargo, debe interpretarse con precaución, ya que la tendencia a sobrestimar la estenosis grave con la ACTC es una limitación bien conocida de este método, en especial en los pacientes con alta probabilidad pretest de EC¹⁷. Además, aunque la TCDE mostró buenas sensibilidad y especificidad en general para descartar EC significativa a pesar de una probabilidad pretest intermedia o alta de EC, su rendimiento diagnóstico fue inferior en los pacientes con

calcificación extensa y alta prevalencia de EC obstructiva. Esto indica que, incluso con las nuevas técnicas como la TCDE, las calcificaciones difusas siguen siendo una limitación de la ACTC. Para superar estas limitaciones, varios estudios han documentado el valor pronóstico adicional que aporta la combinación de una evaluación anatómica de las coronarias mediante ACTC con las imágenes de perfusión miocárdica en la TC de estrés, en comparación con la ACI junto con TC de emisión monofotónica. Es de destacar que el uso de la TCDE en vez de la técnica de una sola energía resultó especialmente útil gracias a la mejora de la calidad de imagen del conjunto de datos de perfusión miocárdica como consecuencia de una reducción significativa del EH miocárdico^{6,7}.

Por último, puesto que solo se examinó a los pacientes mediante TCDE, el estudio de Rodríguez-Granillo et al. no permite establecer si la TCDE aporta una mejor estimación de la carga aterosclerótica y una mejor caracterización de la placa que con la ACTC adicional. No obstante, otra TCDE podría aportar una evaluación de las características de la placa aún mejor. A este respecto, se han hecho grandes esfuerzos por identificar las «placas vulnerables» propensas a la rotura. En los estudios previos con técnicas invasivas y anatomopatológicas, se han relacionado varias características anatómicas con la patogenia de los síndromes coronarios agudos como, por ejemplo, la cubierta de fibroateroma delgada, las calcificaciones punteadas pequeñas y el núcleo rico en lípidos necrótico¹⁸. Teniendo en cuenta su importancia, se ha investigado ampliamente estas características de la placa mediante TC de una sola energía, dada la relativa facilidad con que la TC de una sola energía diferencia las placas calcificadas de las no calcificadas. Sin embargo, la TC de una sola energía afronta dificultades importantes a la hora de diferenciar los diversos componentes anatómicos de las placas no calcificadas (p. ej., abundancia de lípidos frente a fibrosis). La identificación de los diferentes componentes de la placa aterosclerótica resulta bastante difícil y diversos estudios han mostrado un considerable solapamiento de las unidades Hounsfield entre las placas no calcificadas ricas en lípidos y las ricas en fibrosis, atribuible a la resolución espacial de la TC y a una interacción variable entre este tipo de placa y los medios de contraste yodado¹⁹. Dada su capacidad de descomposición del material, la TCDE puede superar estas limitaciones, con lo que mejora la diferenciación de las placas²⁰. Una mejor caracterización de la placa mediante la ACTC será fundamental para la estratificación del pronóstico de los pacientes, ya que la identificación de algunas de las características de la placa que se han asociado a alto riesgo de eventos, como el remodelado positivo del vaso y las placas con baja atenuación, tienen un valor aún más potente que el del grado de estenosis por sí solo para la predicción de los eventos cardíacos²¹. En conclusión, el estudio de Rodríguez-Granillo et al. aporta un nuevo respaldo al concepto de que la ACTC, y en particular la TCDE, son instrumentos diagnósticos útiles para la identificación no invasiva y la caracterización de la carga aterosclerótica de los pacientes con sospecha de EC.

CONFLICTO DE INTERESES

Ninguno.

BIBLIOGRAFÍA

- Al-Mallah MH, Aljizeeri A, Villines TC, Srichai MB, Alsaileek A. Cardiac computed tomography in current cardiology guidelines. *J Cardiovas Comput Tomogr.* 2015;9:514–23.
- Mahía-Casado P, García-Orta R, Gómez de Diego JJ, Barba-Cosials J, Rodríguez-Palomares JF, Aguadé-Bruix S. Update on cardiac imaging techniques 2014. *Rev Esp Cardiol.* 2015;68:129–35.
- Danad I, Hartaigh B, Min JK. Dual-energy computed tomography for detection of coronary artery disease. *Expert Rev Cardiovasc Ther.* 2015;13:1345–56.
- Pessis E, Campagna R, Sverzut JM, Bach F, Rodallec M, Guerini H, et al. Virtual monochromatic spectral imaging with fast kilovoltage switching: reduction of metal artifacts at CT. *Radiographics.* 2013;33:573–83.
- So A, Hsieh J, Imai Y, Narayanan S, Kramer J, Procknow K, et al. Prospectively ECG-triggered rapid kV-switching dual-energy CT for quantitative imaging of myocardial perfusion. *JACC Cardiovasc Imaging.* 2012;5:829–36.
- Rodríguez-Granillo GA, Carrascosa P, Cipriano S, de Zan M, Deviggiano A, Capunay C, et al. Beam hardening artifact reduction using dual energy computed tomography: implications for myocardial perfusion studies. *Cardiovasc Diagn Ther.* 2015;5:79–85.
- Fuchs TA, Stehli J, Fiechter M, Dougoud S, Gebhard C, Ghadri JR, et al. First experience with monochromatic coronary computed tomography angiography from a 64-slice CT scanner with Gemstone Spectral Imaging (GSI). *J Cardiovasc Comput Tomogr.* 2013;7:25–31.
- Scheske JA, O'Brien JM, Earls JP, Min JK, LaBounty TM, Cury RC, et al. Coronary artery imaging with single-source rapid kilovolt peak-switching dual-energy CT. *Radiology.* 2013;268:702–9.
- Kartje J, Schmidt B, Bruners P, Mahnken AH. Dual energy CT with nonlinear image blending improves visualization of delayed myocardial contrast enhancement in acute myocardial infarction. *Invest Radiol.* 2013;48:41.
- Raju R, Thompson AG, Lee K, Precious B, Yang TH, Berger A, et al. Reduced iodine load with CT coronary angiography using dual-energy imaging: A prospective randomized trial compared with standard coronary CT angiography. *J Cardiovasc Comput Tomogr.* 2014;8:282–8.
- Stehli J, Clerc OF, Fuchs TA, Possner M, Gräni C, Benz DC, et al. Impact of monochromatic coronary computed tomography angiography from single-source dual-energy CT on coronary stenosis quantification. *J Cardiovasc Comput Tomogr.* 2016;10:135–40.
- Andreini D, Pontone G, Mushtaq S, Bertella E, Conte E, Segurini C, et al. Diagnostic accuracy of rapid kilovolt peak-switching dual-energy CT coronary angiography in patients with a high calcium score. *JACC Cardiovasc Imaging.* 2015;8:746–8.
- Rodríguez-Granillo GA, Carrascosa P, Deviggiano A, Capunay C, de Zan MC, Goldsmit A. Extensión y distribución espacial de la carga aterosclerótica mediante imágenes monocromáticas virtuales derivadas de tomografía computarizada de doble energía. *Rev Esp Cardiol.* 2016;69:915–22.
- Mintz GS, Painter JA, Pichard AD, Kent KM, Satler LF, Popma JJ, et al. Atherosclerosis in angiographically “normal” coronary artery reference segments: an intravascular ultrasound study with clinical correlations. *J Am Coll Cardiol.* 1995;25:1479–85.
- Andreini D, Pontone G, Mushtaq S, Bartorelli AL, Bertella E, Antonioli L, et al. A long-term prognostic value of coronary CT angiography in suspected coronary artery disease. *JACC Cardiovasc Imaging.* 2012;5:690–701.
- Maddox TM, Stanislawski MA, Grunwald GK, Bradley SM, Ho PM, Tsai TT, et al. Nonobstructive coronary artery disease and risk of myocardial infarction. *JAMA.* 2014;312:1754–63.
- Meijboom BW, van Mieghem CAG, Mollet NR, Pugliese F, Weustink AC, van Pelt N, et al. 64-slice computed tomography coronary angiography in patients with high, intermediate, or low pretest probability of significant coronary artery disease. *J Am Coll Cardiol.* 2007;50:1469–75.
- Finn AV, Nakano M, Narula J, Kolodgie FD, Virmani R. Concept of vulnerable/unstable plaque. *Arterioscler Thromb Vasc Biol.* 2010;30:1282–92.
- Petranovic M, Soni A, Bezzeri H, Loureiro R, Sarwar A, Raffel C, et al. Assessment of nonstenotic coronary lesions by 64-slice multidetector computed tomography in comparison to intravascular ultrasound: Evaluation of nonculprit coronary lesions. *J Cardiovasc Comput Tomogr.* 2009;3:24–31.
- Tanami Y, Ikeda E, Jinzaki M, Satoh K, Nishiwaki Y, Yamada M, et al. Computed tomographic attenuation value of coronary atherosclerotic plaques with different tube voltage: an ex vivo study. *J Comput Assist Tomogr.* 2010;34:58–63.
- Motoyama S, Ito H, Sarai M, Kondo T, Kawai H, Nagahara Y, et al. Plaque characterization by coronary computed tomography angiography and the likelihood of acute coronary events in mid-term follow-up. *J Am Coll Cardiol.* 2015;66:337–46.