

## Imagen en cardiología

## Aneurismas coronarios gigantes en la enfermedad de Kawasaki



## Giant Coronary Aneurysms in Kawasaki Disease

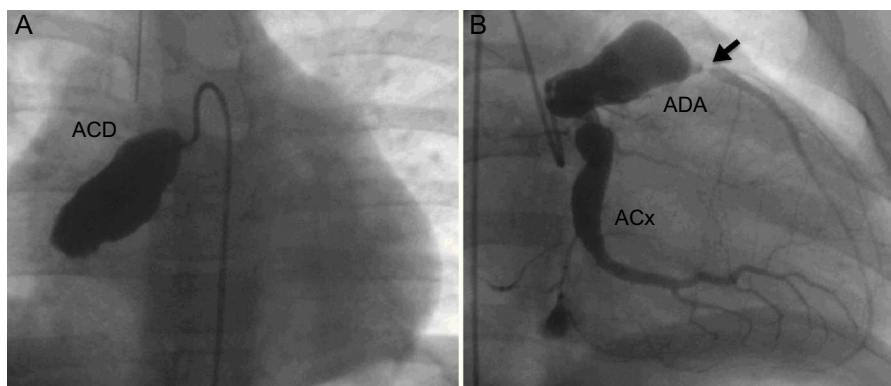
Alejandro Adsuar-Gómez<sup>a,\*</sup>, Antonio González-Calle<sup>a</sup> y José F. Coserria-Sánchez<sup>b</sup><sup>a</sup> Departamento de Cirugía Cardíaca Pediátrica, U.G.C. Área del Corazón, Hospital Universitario Virgen del Rocío, Sevilla, España<sup>b</sup> Departamento de Cardiología Pediátrica, Hospital Universitario Virgen del Rocío, Sevilla, España

Figura 1.

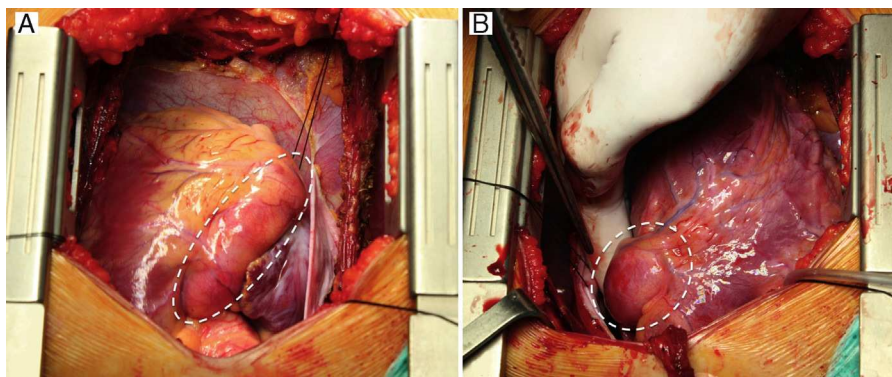


Figura 2.

La formación coronaria aneurismática, con o sin estenosis en el extremo distal de los aneurismas, son características bien conocidas de la enfermedad de Kawasaki. Estos aneurismas varían enormemente en gravedad y progresión.

Presentamos las imágenes del caso extremo de un niño de 10 años. El diagnóstico de enfermedad de Kawasaki se estableció 2 años antes del episodio estudiado; entonces se habían identificado aneurismas en la porción proximal de la arteria coronaria derecha (5 mm) e izquierda (9 mm). Con el tiempo, los aneurismas se agrandaron de manera significativa (20 mm la derecha y 23 mm la izquierda). Además, mientras que la arteria coronaria derecha (ACD) se obstruyó, en la arteria descendente anterior (ADA) se desarrolló una estenosis grave, y el paciente sufrió un infarto agudo de miocardio. El estudio angiográfico mostró un aneurisma gigante y bloqueo de la ACD y aneurisma gigante y estenosis grave de la ADA. La arteria circunfleja (ACx) también mostró una dilatación aneurismática significativa, pero sin estenosis (figura 1). Ante esta situación, se realizó cirugía coronaria (arteria mamaria interna izquierda a la ADA y arteria mamaria interna derecha a la ACD). Las imágenes obtenidas del campo operatorio muestran un aneurisma de la ACD (figura 2A) y de la porción proximal de la ADA (figura 2B). La evolución postoperatoria fue favorable y sin eventos adversos.

\* Autor para correspondencia:

Correo electrónico: [alejandro.adsuar@gmail.com](mailto:alejandro.adsuar@gmail.com) (A. Adsuar-Gómez).

On-line el 20 de enero de 2014

Full English text available from: [www.revespcardiol.org/en](http://www.revespcardiol.org/en)