

## Imagen en cardiología

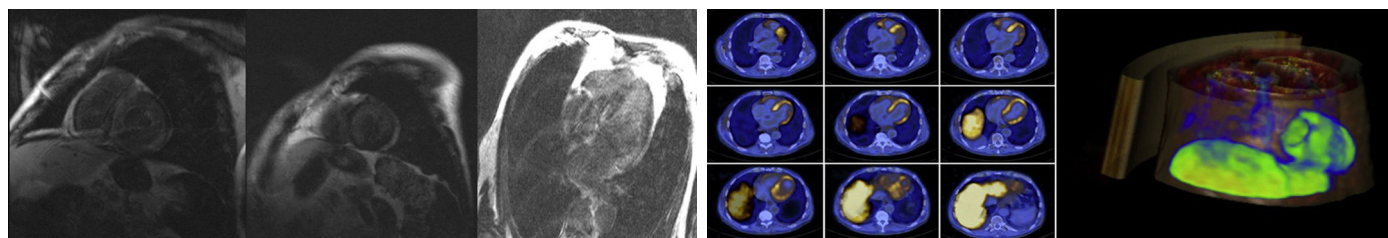
Amiloidosis cardiaca detectada mediante PET/TC con  $^{18}\text{F}$ -florbetapirCardiac Amyloidosis Detected Using  $^{18}\text{F}$ -florbetapir PET/CTPilar García-González<sup>a,\*</sup>, María del Puig Cozar-Santiago<sup>b</sup> y Alicia M. Maceira<sup>c</sup><sup>a</sup> Unidad de Imagen Cardíaca-ERESA, Consorcio Hospital General Universitario de Valencia, Valencia, España<sup>b</sup> Servicio de Medicina Nuclear, ERESA, Consorcio Hospital General Universitario de Valencia, Valencia, España<sup>c</sup> Unidad de Imagen Cardíaca-ERESA, Hospital Arnau de Vilanova, Valencia, España

Figura 1.

Figura 2.

La amiloidosis cardiaca (AC) ocurre como consecuencia del depósito de amiloide en el corazón y suele ser secundaria a una amiloidosis sistémica. La ecocardiografía y la resonancia magnética cardíaca son las herramientas de diagnóstico utilizadas, pero no distinguen específicamente la AC de otras cardiopatías infiltrativas.

Se considera que la tomografía por emisión de positrones/tomografía computarizada (PET/TC) con  $^{18}\text{F}$ -florbetapir es una prueba de imagen de medicina nuclear precisa para detectar amiloide cerebral y diagnosticar la enfermedad de Alzheimer, y actualmente es un biomarcador prometedor para detectar AC y amiloidosis extracardiaca.

Presentamos el caso de un varón de 75 años de edad con antecedentes de mieloma múltiple y cuadro de insuficiencia cardíaca progresiva. La ecocardiografía mostró hipertrofia ventricular izquierda y la resonancia magnética cardíaca, para descartar una enfermedad infiltrativa, reveló disfunción leve del ventrículo izquierdo (vídeos 1 y 2 del material suplementario), alteración en la cinética del gadolinio y presencia de realce tardío subendocárdico global en ventrículo izquierdo y aurícula izquierda (figura 1), lo que sugería AC.

La imagen axial y la reconstrucción tridimensional cardíaca de PET/TC con  $^{18}\text{F}$ -florbetapir 40 min tras la inyección intravenosa de 381 MBq demostraron una intensa y heterogénea captación del trazador amiloide (figura 2), lo que confirmaba el diagnóstico de AC.

El PET/TC con  $^{18}\text{F}$ -florbetapir es una técnica que permite la detección precoz de amiloide cardíaco de manera no invasiva y sin necesidad de biopsia miocárdica. Además, es una técnica que excluye el riesgo de complicaciones derivadas de un procedimiento invasivo y, por lo tanto, resulta coste-efectiva respecto a la biopsia cardíaca para el diagnóstico de AC.

## FINANCIACIÓN

Este trabajo tuvo el apoyo de una beca del Programa 2014 de la Fundación Grupo ERESA a Mariano Linares.

## MATERIAL SUPLEMENTARIO



Se puede consultar material suplementario a este artículo en su versión electrónica disponible en [doi:10.1016/j.recesp.2016.01.039](https://doi.org/10.1016/j.recesp.2016.01.039).

\* Autor para correspondencia:

Correos electrónicos: [pilugarciagonzalez@hotmail.com](mailto:pilugarciagonzalez@hotmail.com); [mpgarcia@eres.com](mailto:mpgarcia@eres.com) (P. García-González).

On-line el 11 de mayo de 2016

Full English text available from: [www.revespcardiol.org/en](http://www.revespcardiol.org/en)

<http://dx.doi.org/10.1016/j.recesp.2016.01.039>

0300-8932/© 2016 Sociedad Española de Cardiología. Publicado por Elsevier España, S.L.U. Todos los derechos reservados.