

Imagen en cardiología

Agenesia de tronco común izquierdo en anciano asintomático

Left Main Coronary Artery Atresia in an Asymptomatic Elderly Adult

Belén Rubio-Alonso*, Alfonso Jurado-Román y Sergio Alonso-Charterina

Servicio de Cardiología, Hospital Universitario 12 de Octubre, Madrid, España

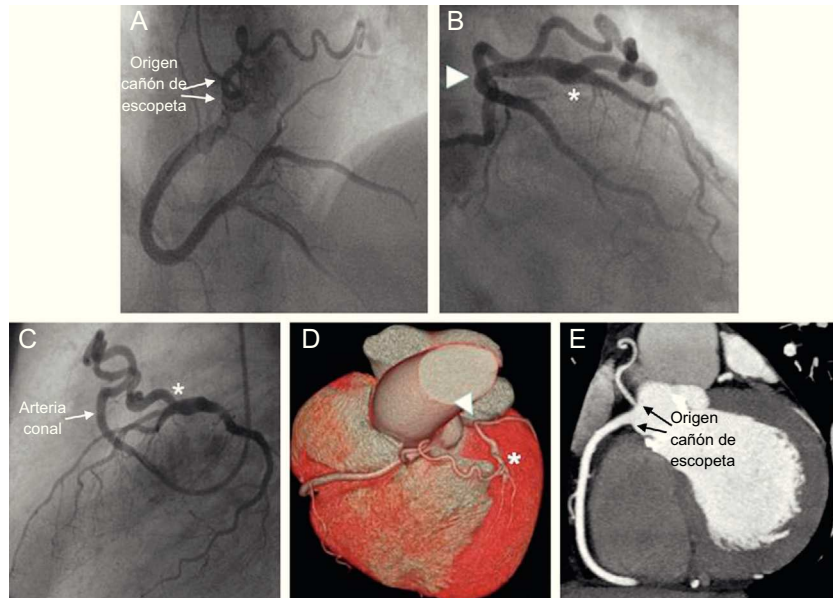


Figura.

Las anomalías de las arterias coronarias son poco frecuentes, con una incidencia del 0,2–1,4%, y la agenesia del tronco común izquierdo es una de las menos observadas.

Se presenta el caso de un varón de 72 años, con estenosis aórtica grave asintomática y disfunción ventricular moderada. Se realizó coronariografía prequirúrgica, y no se pudo sondar el tronco común izquierdo. La arteria coronaria derecha era dominante y la arteria conal tenía un origen independiente (figura A y vídeo del material suplementario). El árbol izquierdo se rellenaba a través de circulación colateral desde la arteria conal, la cual se anastomosaba en el segmento proximal de la arteria descendente anterior (figuras B y C, asteriscos; vídeo 2 del material suplementario). Las arterias descendente anterior y circunfleja estaban conectadas en su origen en un fondo de saco ciego (figura B, punta de flecha). No se observó calcificación ni estenosis coronaria significativas.

Se realizó una tomografía computarizada de alta resolución para obtener una completa evaluación de la anatomía. La reconstrucción tridimensional mostró agenesia del tronco común izquierdo y ausencia de ostium coronario izquierdo en el seno de Valsalva izquierdo (figura D, punta de flecha) y confirmó la posición normal de las arterias descendente anterior y circunfleja. Asimismo, el origen en cañón de escopeta de las arterias coronaria derecha y conal y su anastomosis con la arteria descendente anterior, fueron claramente visualizados (figuras E, figuras D, asterisco).

Durante la cirugía de reemplazo valvular, la agenesia del tronco común izquierdo se confirmó, y 1 año más tarde el paciente permanecía asintomático y con función ventricular normalizada.

MATERIAL SUPLEMENTARIO



Se puede consultar material suplementario a este artículo en su versión electrónica disponible en [doi:10.1016/j.recesp.2014.06.025](https://doi.org/10.1016/j.recesp.2014.06.025).

* Autor para correspondencia:
Correo electrónico: belenrubio84@hotmail.com (B. Rubio-Alonso).
On-line el 15 de noviembre de 2014

Full English text available from: www.revespcardiol.org/en